

SÚČASNOSŤ A BUDÚCNOSŤ LIEČBY MBC NA SLOVENSKU

26. - 27. 09. 2024

HOTEL PARTIZÁN, TÁLE



CHIRURGICKÁ LIEČBA LOKÁLNE POKROČILÉHO KARCINÓMU PRSNÍKA (LABC)

*Chvalný P., Sabol M., Donát R., Dyttert D., Rekeň V.,
Chvála J., Šintál D., Gocký L., Trška R., Durdík Š.*

Vyhlásenie o konflikte záujmov autora

Nemám potenciálny konflikt záujmov

Deklarujem nasledujúci konflikt záujmov

Forma finančného prepojenia	Spoločnosť
Participácia na klinických štúdiách/firemnom grante	
Nepeňažné plnenie (v zmysle zákona)	
Prednášajúci	
Akcionár	
Konzultant/odborný poradca	
Ostatné príjmy (špecifikovať)	

Podľa UEMS (upravené v zmysle slovenskej legislatívy)



Onkologický ústav
sv. Alžbety

Chirurgická liečba LABC



THE BREAST

Articles Publish About Contact

RESEARCH ARTICLE | VOLUME 76, 103756, AUGUST 2024

Download Full Issue PDF [98 MB] Figures

6th and 7th International consensus guidelines for the management of advanced breast cancer (ABC guidelines 6 and 7)

Fatima Cardoso • Shani Paluch-Shimon • Eva Schumacher-Wulf • ... Alberto Costa • Larry Norton • Eric P. Winer • Show all authors

Open Access • Published: May 28, 2024 • DOI: <https://doi.org/10.1016/j.breast.2024.103756>

ABC GlobAlliance

Advanced Breast Cancer International Consensus Conference

ABC 8
Bridging the Gap

6-8 November 2025
Lisbon, Portugal

SAVE THE DATE

RECEIVE UPDATES AT:
www.abc-lisbon.org • #ABClisbon

Ciel':

Formulovať medzinárodné konsenzuálne smernice pre optimálny manažment pokročilého karcinómu prsníka (ABC)

ESMO (European Society For Medical Oncology), **EUSOMA** (European Society of Breast Cancer Specialists), **ESTRO** (European Society of Radiation Oncology), **ESGO** (European Society of Gynaecological Oncology), **UICC** (Union International Contre le Cancer), **SIS** (Senologic International Society), **ISS** (International School of Senology), **FLAM** (Federación Latino-Americana de Mastología), **OEIC** (Organisation of European Cancer Institutes), **BCRF** (Breast Cancer Research Foundation),





Chirurgická liečba LABC

ESMO - Pokročilý karcinóm prsníka (Advanced Breast Cancer) širší pojem:

Lokálne pokročilý karcinóm prsníka – M0 (LABC)

Metastatický karcinóm prsníka- M1 (MBC)

Lokálne pokročilý karcinóm prsníka (LABC)

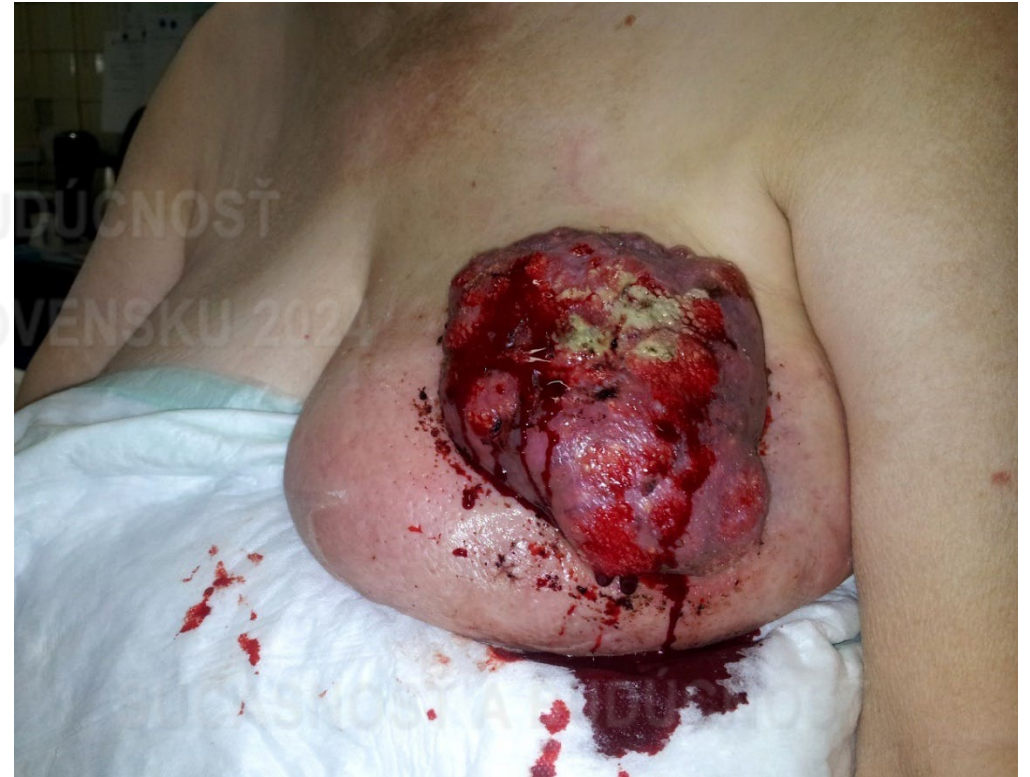Bez známk metastatického ochorenia

(ne)/možno chirurgicky resekovať

bez predchádzajúcej systémovej liečby/RAT

Štádium III A, III B, III C

Inflamatórny Ca (T4 d)



Europa - 5-7% India - 47 % prípadov diagnostikovaných v štádiu III. (4)

4. Dhanuskodi M, et al. Locally advanced breast cancer (LABC): real-world outcome of patients from cancer institute, Chennai. *JCO Glob Oncol.* (2021)

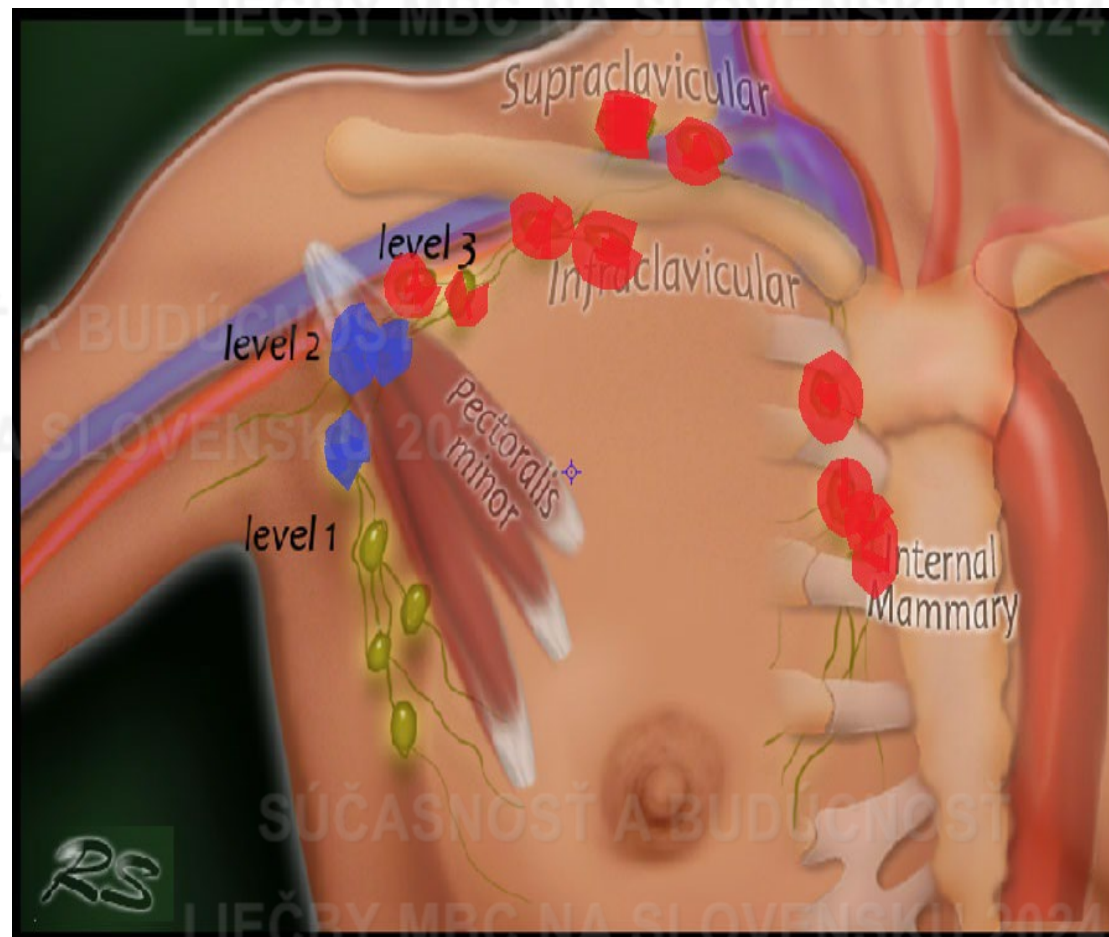


Onkologický ústav
sv. Alžbety

Chirurgická liečba LABC



Štádium	TNM
IIIA	T0-3 N2 M0
IIIB	T4 N0-2 M0
IIIC	Akékoľvek T N3 M0

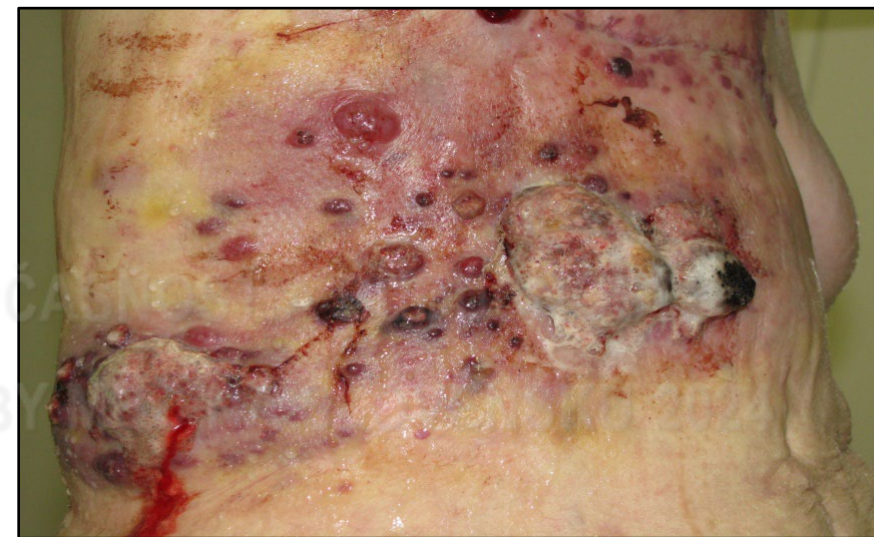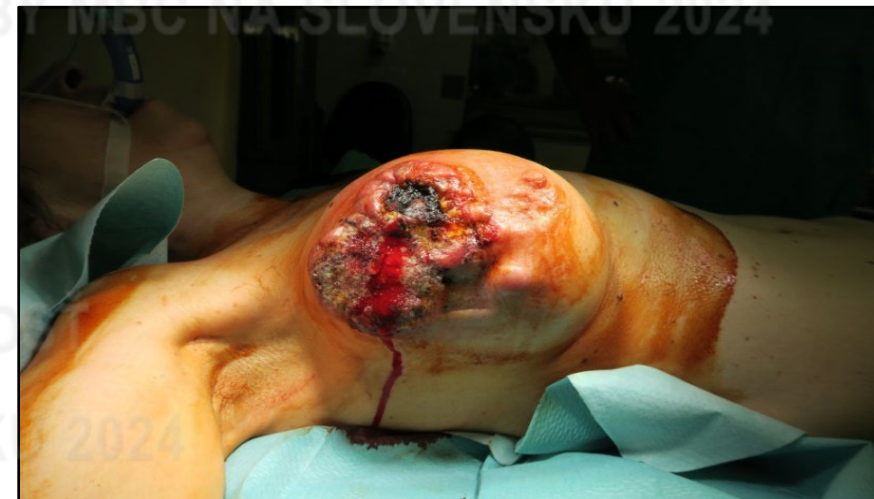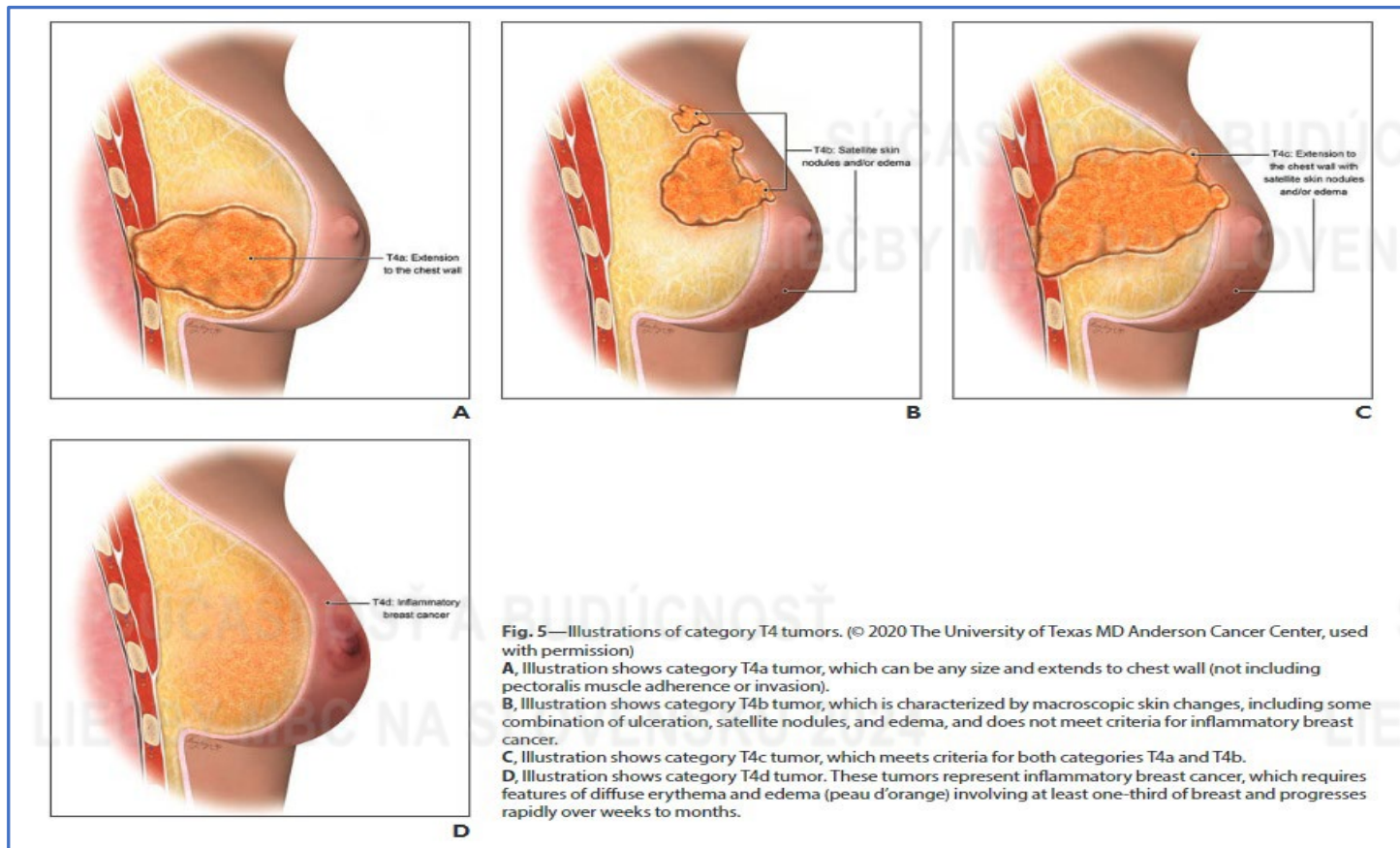




Chirurgická liečba LABC



- T4 (ulcerácia kože, infiltrácia MP, fixácia na rebrá, sternum, medzirebrové svaly, Inflamatórny Ca)



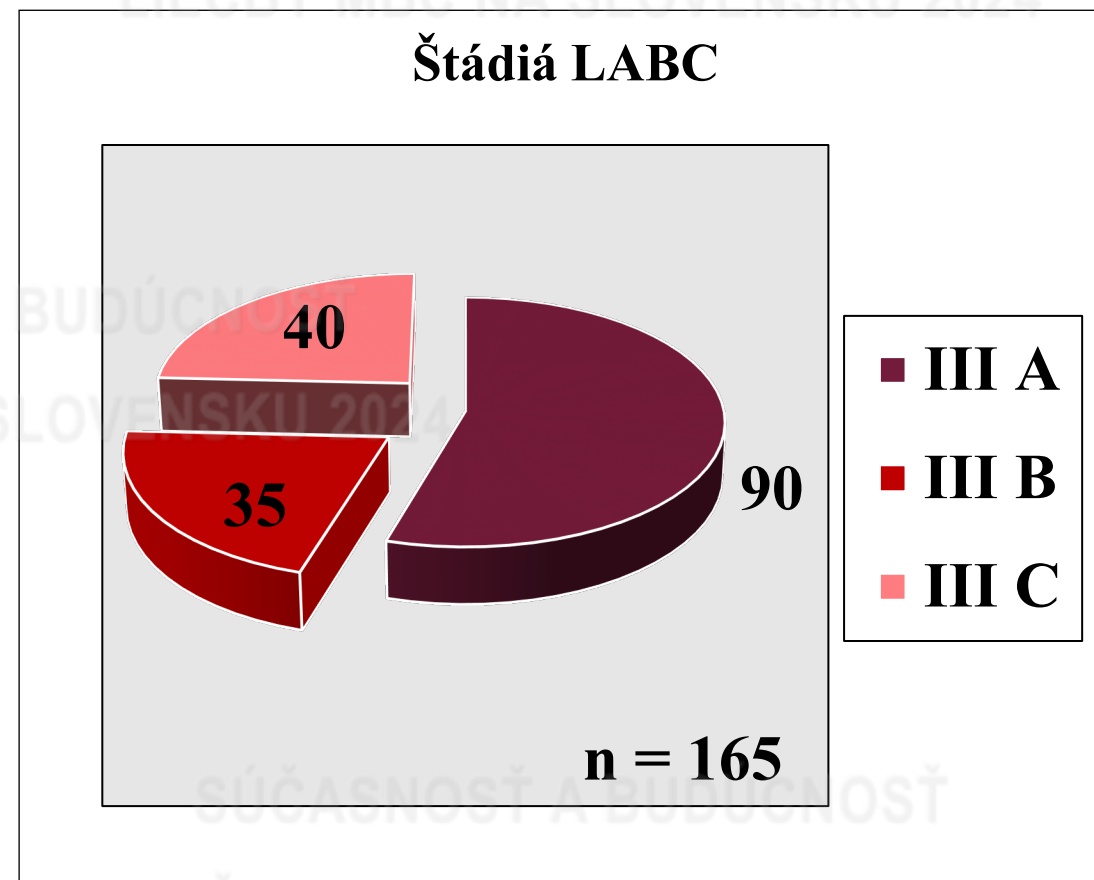
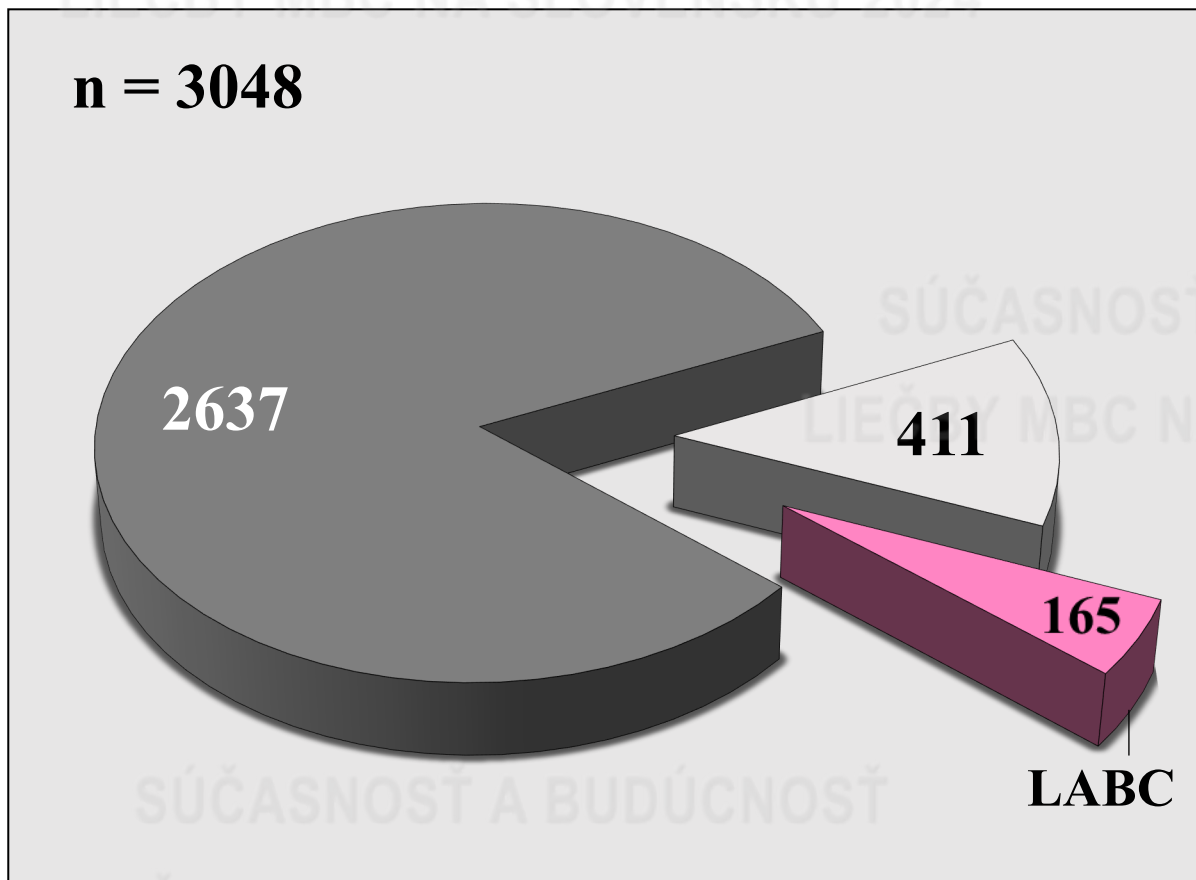


Onkologický ústav
sv. Alžbety

Chirurgická liečba LABC



Počet OP pacientov pre Ca mammae KOCH OUSA 01.01.2019 - 31.12.2023



- III A
- III B
- III C

■ Invazívne Ca - 2637 = 86,6% □ Neinvazívne Ca - 411 = 13,4% ■ LABC - 165 = 5,4%

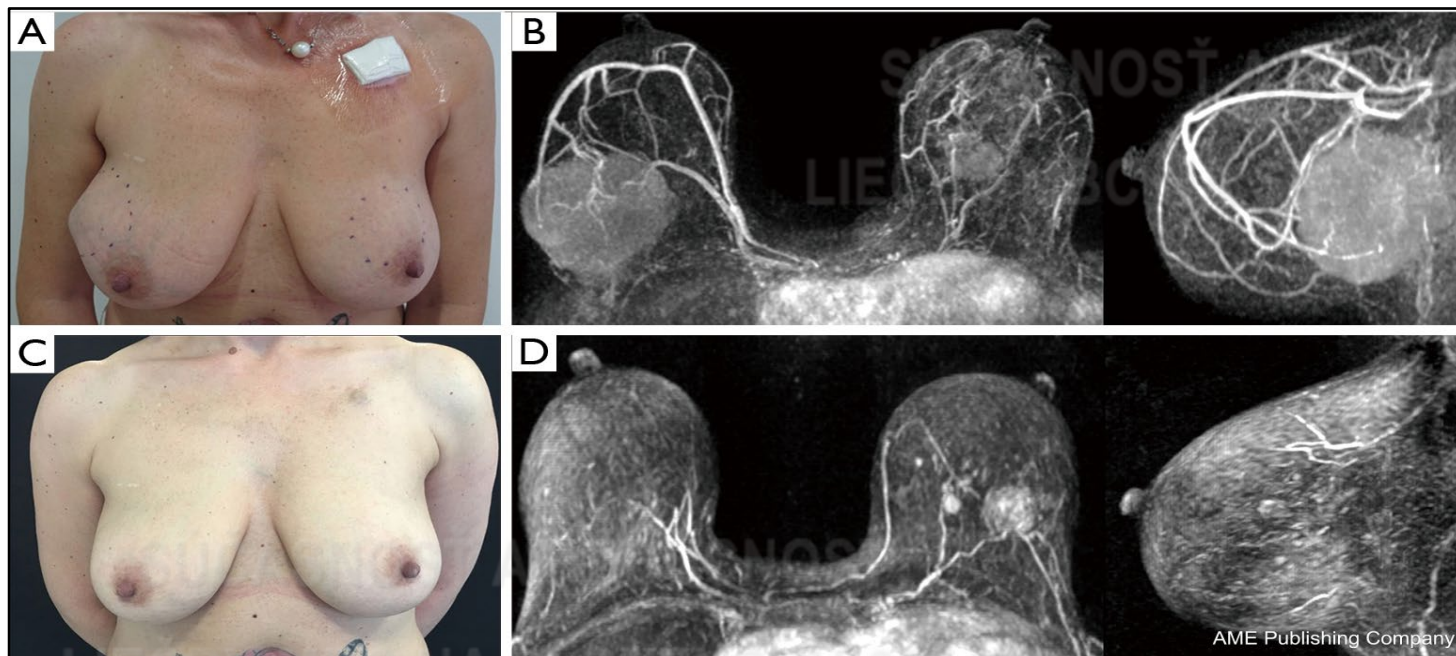


Chirurgická liečba LABC



Neoadjuvantná systémová terapia (CHT, HT, biologická, imuno) - zmena manažmentu

- Zmena lokálne pokročilého karcinómu prsníka - **neresekovateľného na operabilný.**
- **Zmenšenie primárneho TU a zníženie štádia**



- Zvýšenie podielu prsník zachovných operácii (**BCS**)
- Deeskalácia chirurgickej liečby v axile (**SLNB, TAD**)



Onkologický ústav
sv. Alžbety

Chirurgická liečba LABC



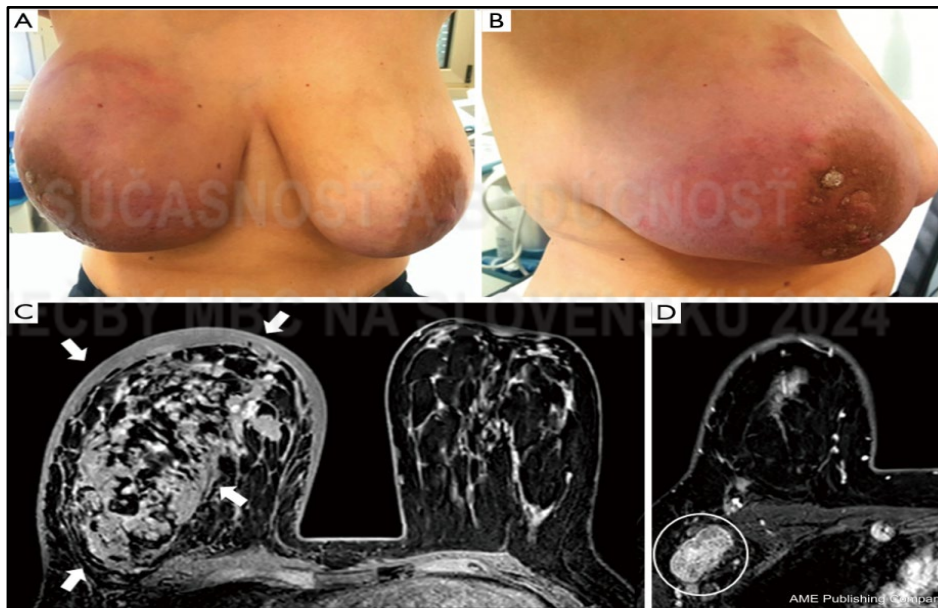Prsník záchovné operácie (BCS) po NST

Indikácie

- Vymiznutie kožného edému
- Zmenšenie tumoru na menej ako 5 cm
- Neprítomnosť multicentrických lézií

Kontraindikácie

- Multicentricita
- Extenzívne mikrokalcifikáty (MK)
- Inflamatórny Ca



Original Article

Eur J Breast Health 2022; 18(4): 315-322
DOI: 10.4274/ejbh.galenos.2022.2022-5-3



Salvage Mastectomy Is not the Treatment of Choice for Aggressive Subtypes of Ipsilateral Breast Cancer Recurrence: A Single-Institution Retrospective Study

① Damiano Gentile¹, ② Andrea Sagona¹, ③ Ruggero Spoto², ④ Davide Franceschini², ⑤ Stefano Vaccari³, ⑥ Valeriano Vinci⁴, ⑦ Ersilia Biondi⁵, ⑧ Lorenzo Scardina², ⑨ Corrado Tinetti^{1,4}

¹Department of Breast Unit, IRCCS Humanitas Research Hospital, Milan, Italy

²Department of Radiotherapy and Radiosurgery, IRCCS Humanitas Research Hospital, Milan, Italy

³Plastic Surgery Unit, Department of Medical Biotechnology and Translational Medicine BIOMETRA, IRCCS Humanitas Research Hospital, Milan, Italy

⁴Department of Biomedical Sciences, Humanitas University, Milan, Italy

⁵Division of Breast Surgery, Department of Woman and Child Health and Public Health, IRCCS A. Gemelli University Polyclinic Foundation, Sacred Heart Catholic University, Rome, Italy

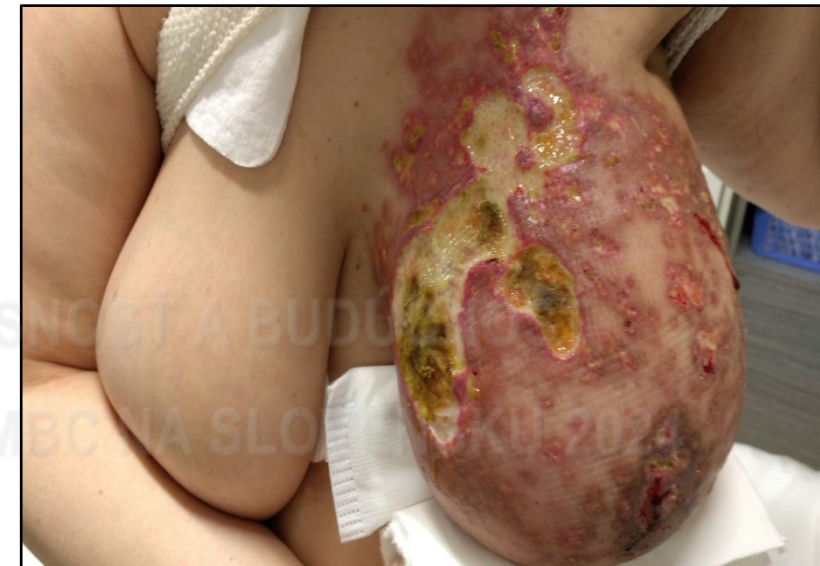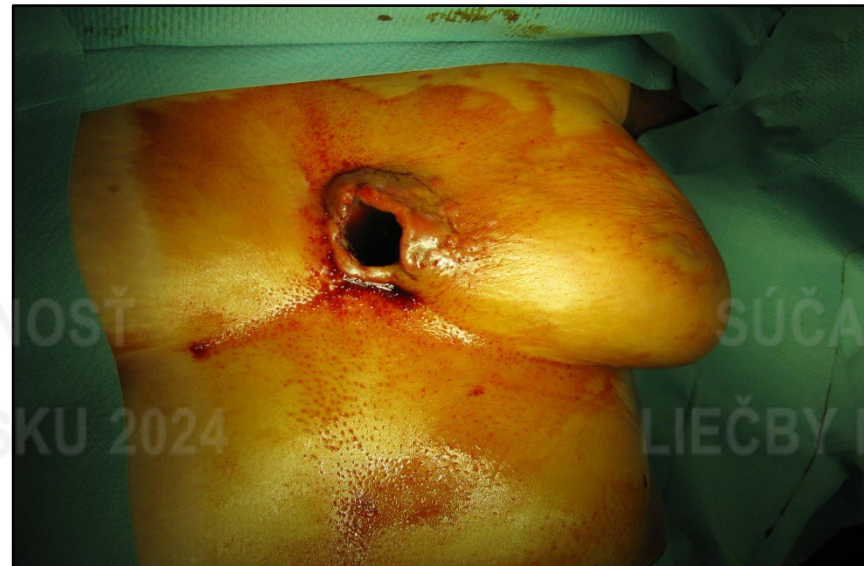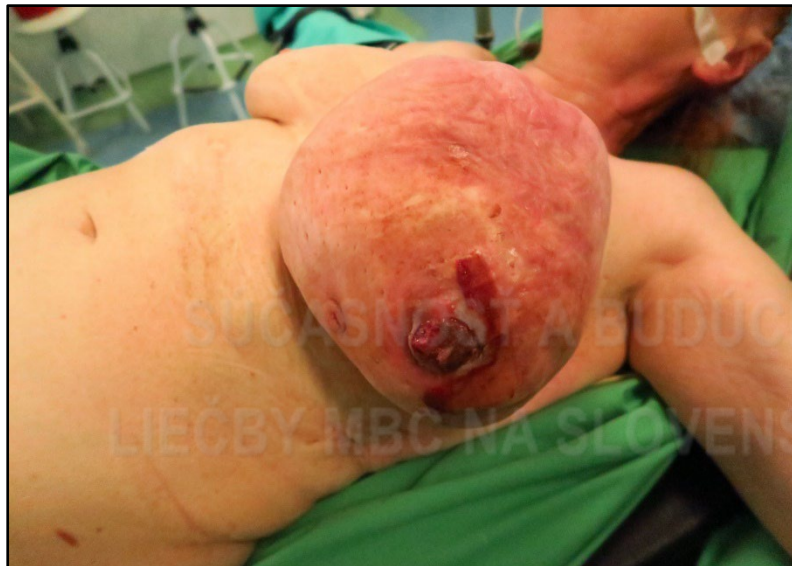Pacienti s agresívnymi fenotypmi (TNC, HER2 +) - BCS vs MAE neprinesla horšie onkologické výsledky (8)

(8). Wang J, et al. Locoregional and distant recurrences after breast conserving therapy in patients with triple-negative breast cancer: A meta-analysis. Surg Oncol 2013; 22: 247-255.



Nie vždy je možné uskutočniť NST

- Významná komorbidity, vysoký vek, resp. KI k systémovej liečbe
- Odmietanie liečby
- Akútne stavy (krvácanie, sepsa)
- Recidíva LABC



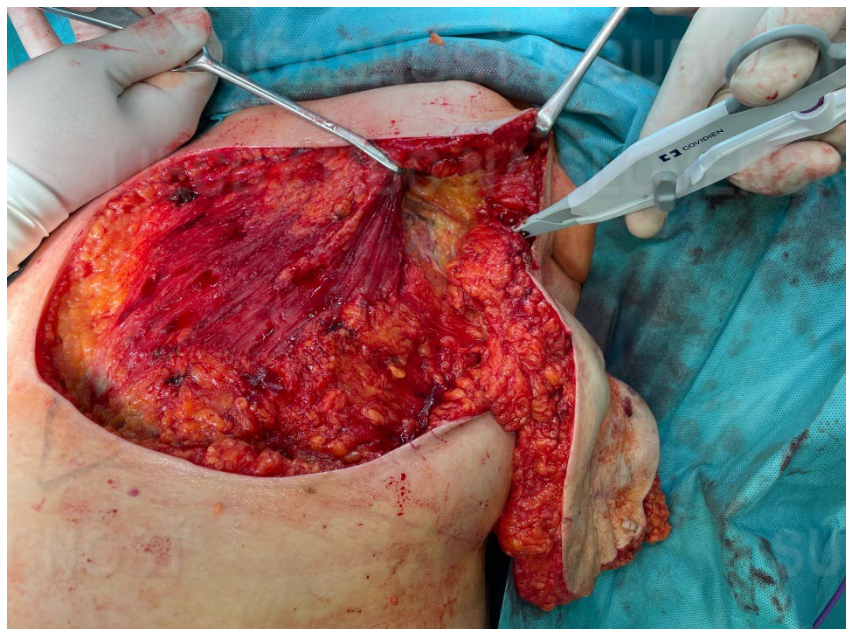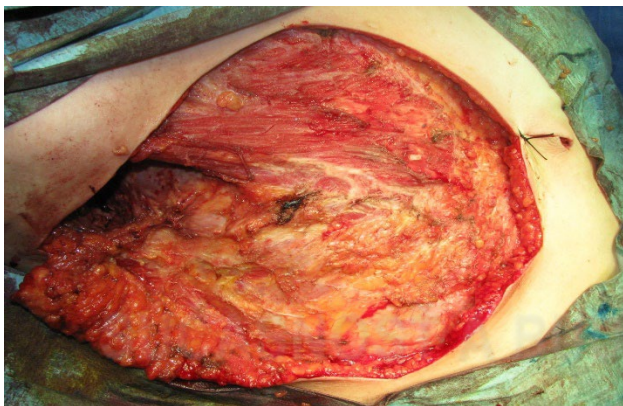


Chirurgická liečba LABC

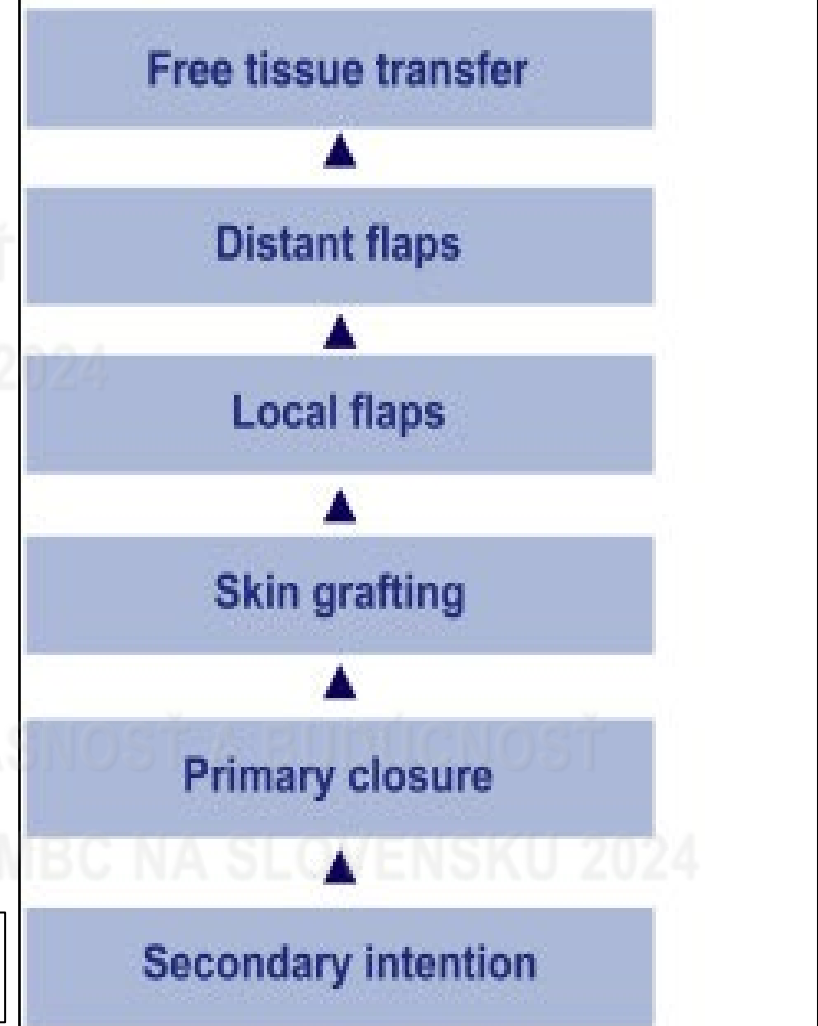


Možnosti rekonštrukcie po resekčných operáciách

- Veľké defekty mäkkých tkanív hrudníka
- Adekvátne krytie
- Kombinované techniky



Plastic Surgery and the Reconstructive Ladder



Charles K. Lee MD^{a,b}, Scott L. Hansen MD., Management of Acute Wounds. Surgical Clinics of North America, Volume 89, June 2019, Pages 659-676.

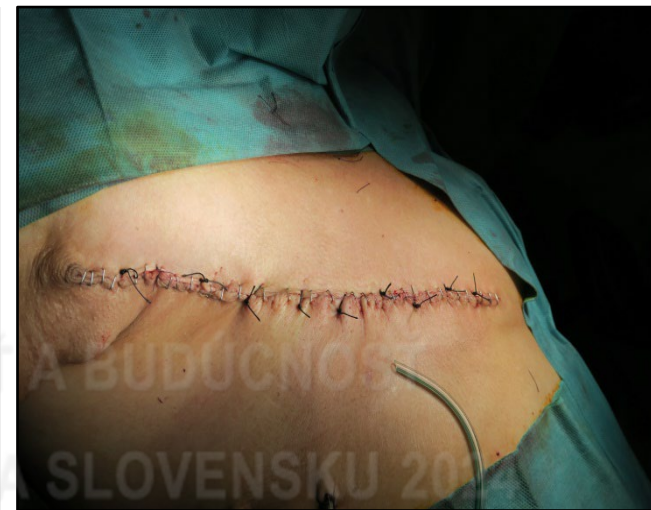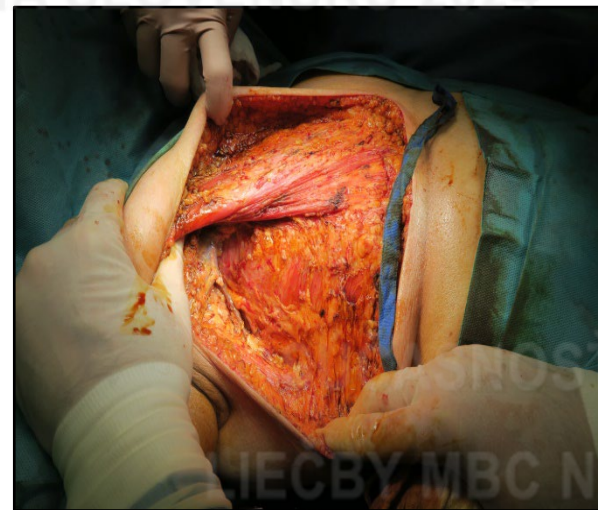
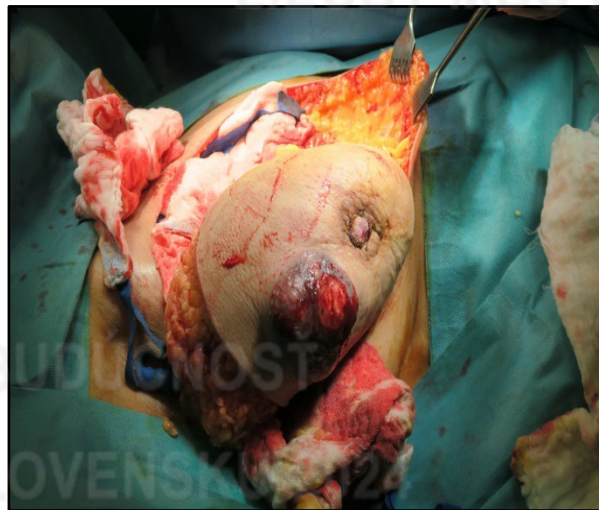

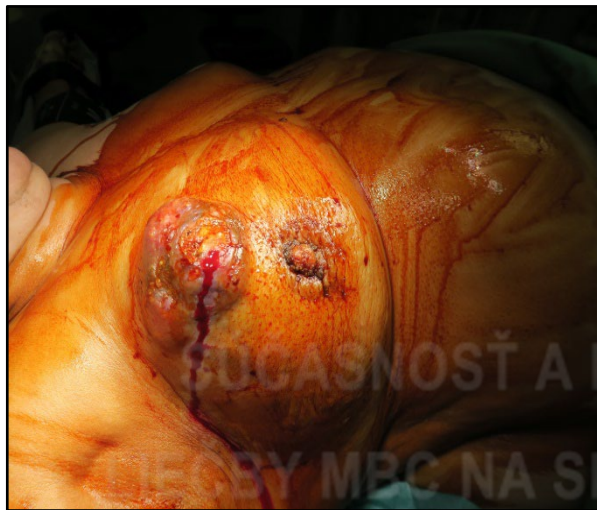
Chirurgická liečba LABC



Mastektómia s primárnou sutúrou rany

- Simplexná, hygienická, paliatívna
(resekcia celej prsnej žľazy s AB komplexom)

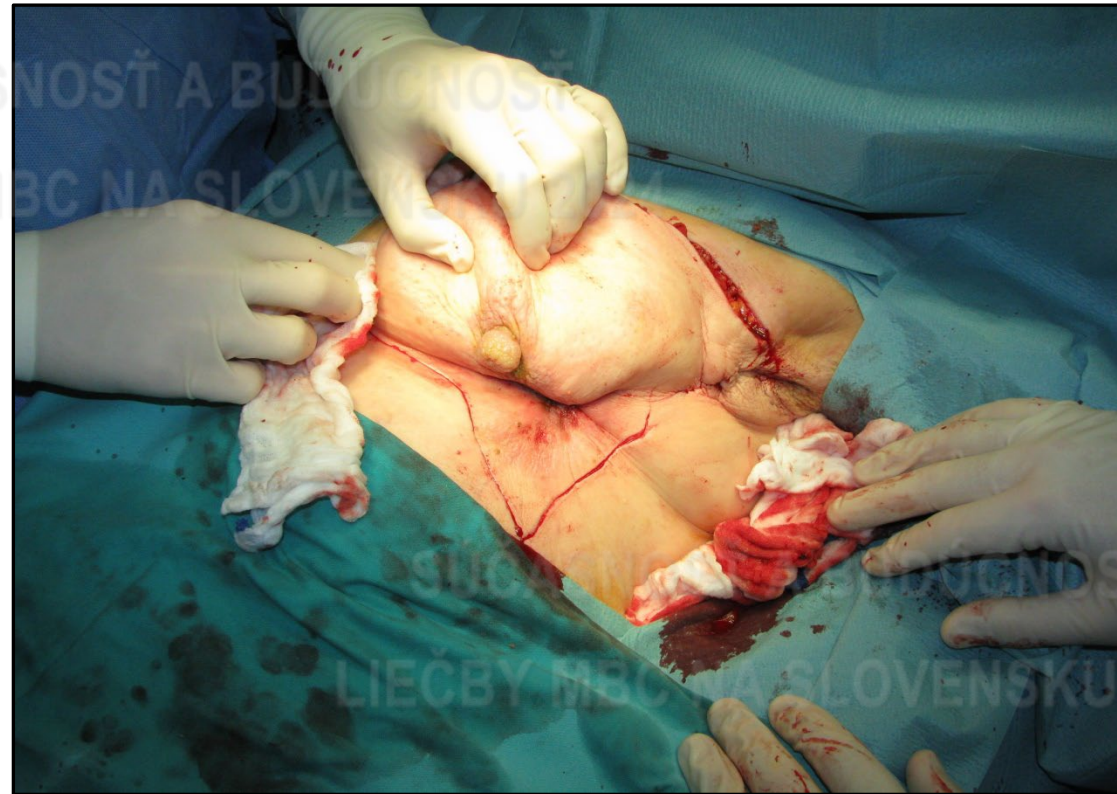
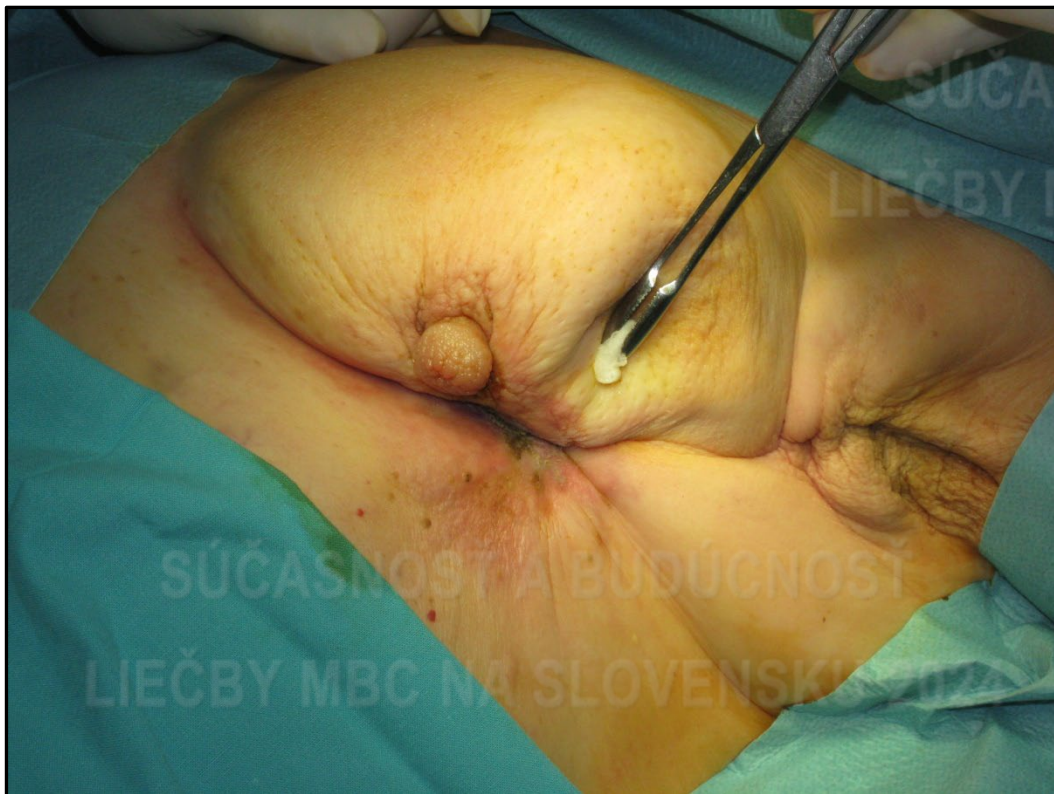



Chirurgická liečba LABC



Modifikovaná mastektómia + primárna sutura rany

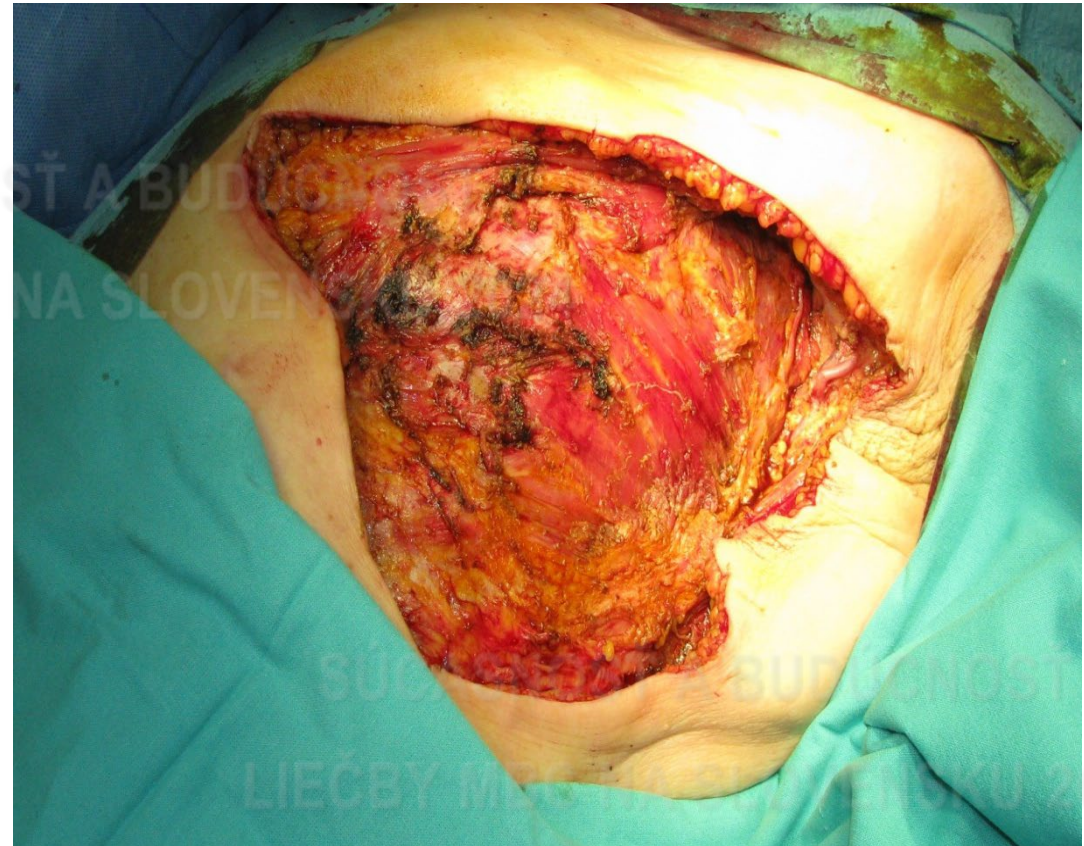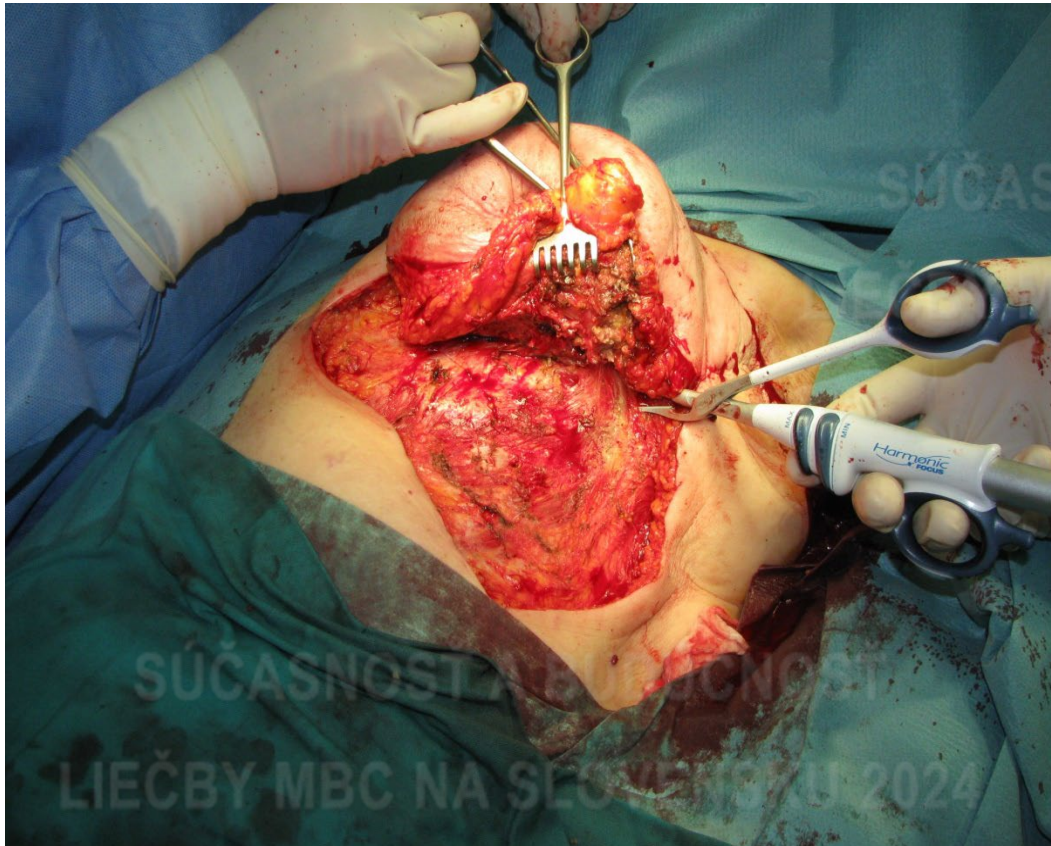




Chirurgická liečba LABC



Modifikovaná mastektómia + primárna sutúra rany



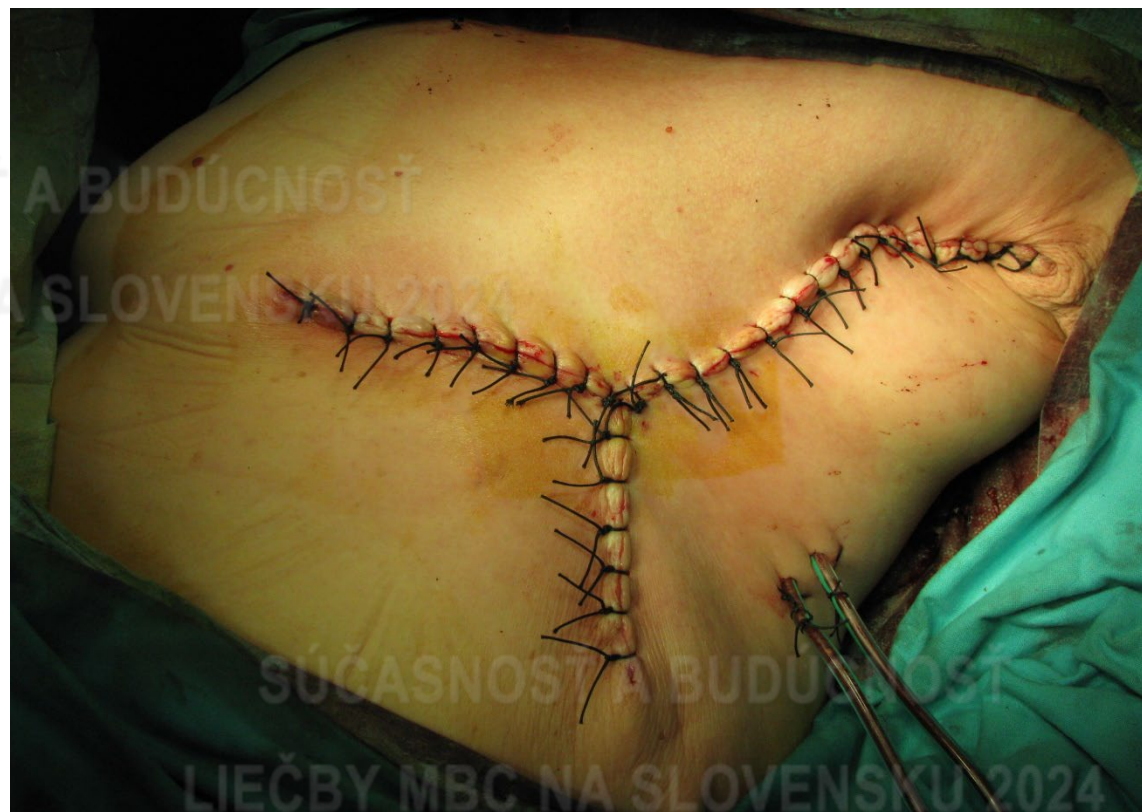
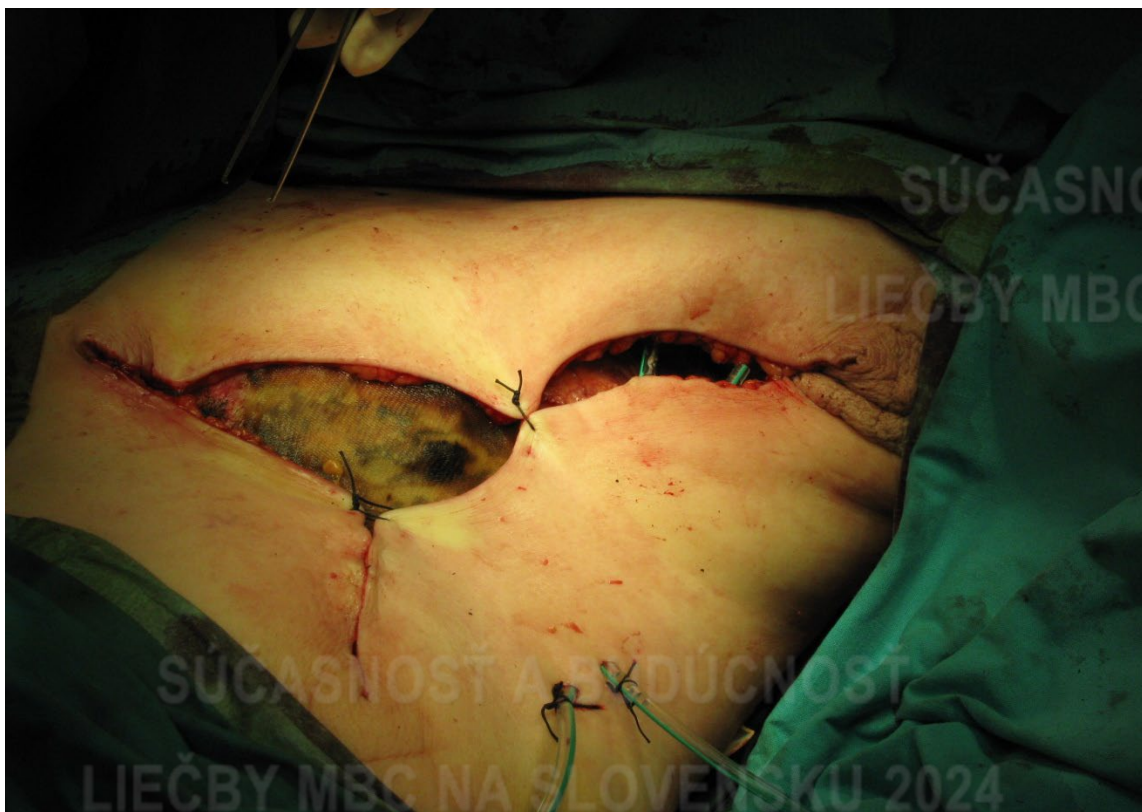
Onkologický ústav
sv. Alžbety

Chirurgická liečba LABC



Modifikovaná mastektómia + primárna sutura rany



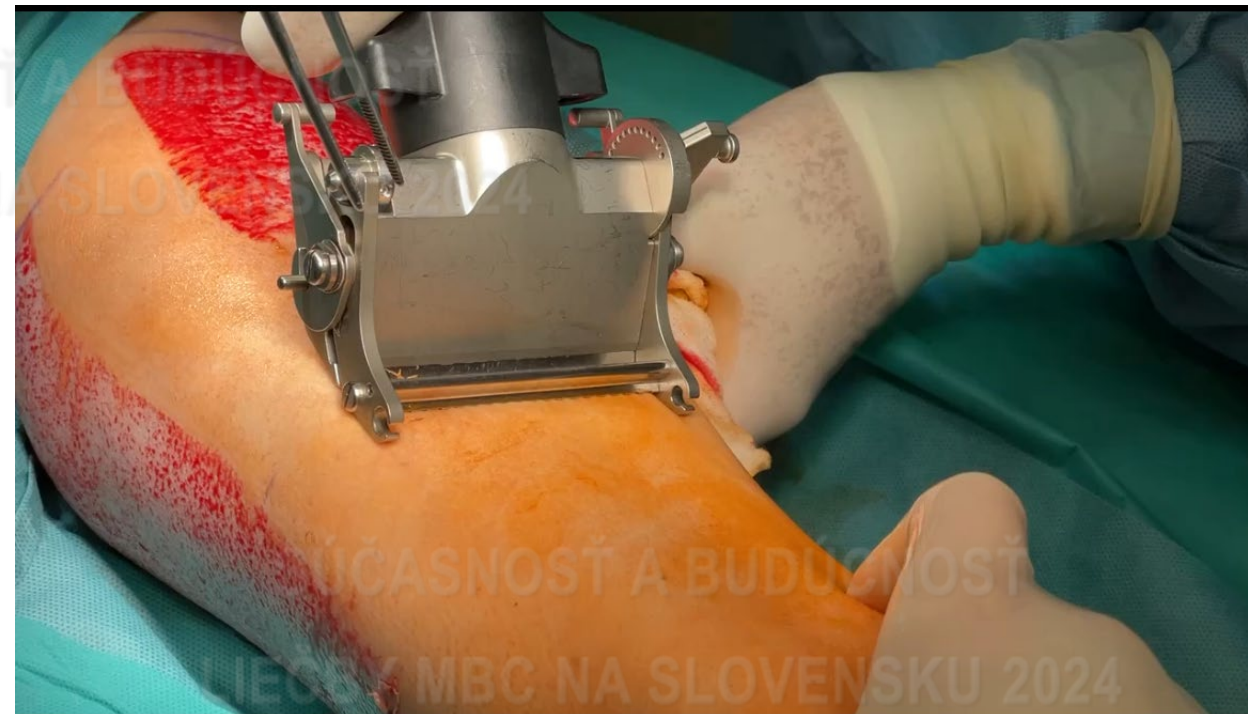
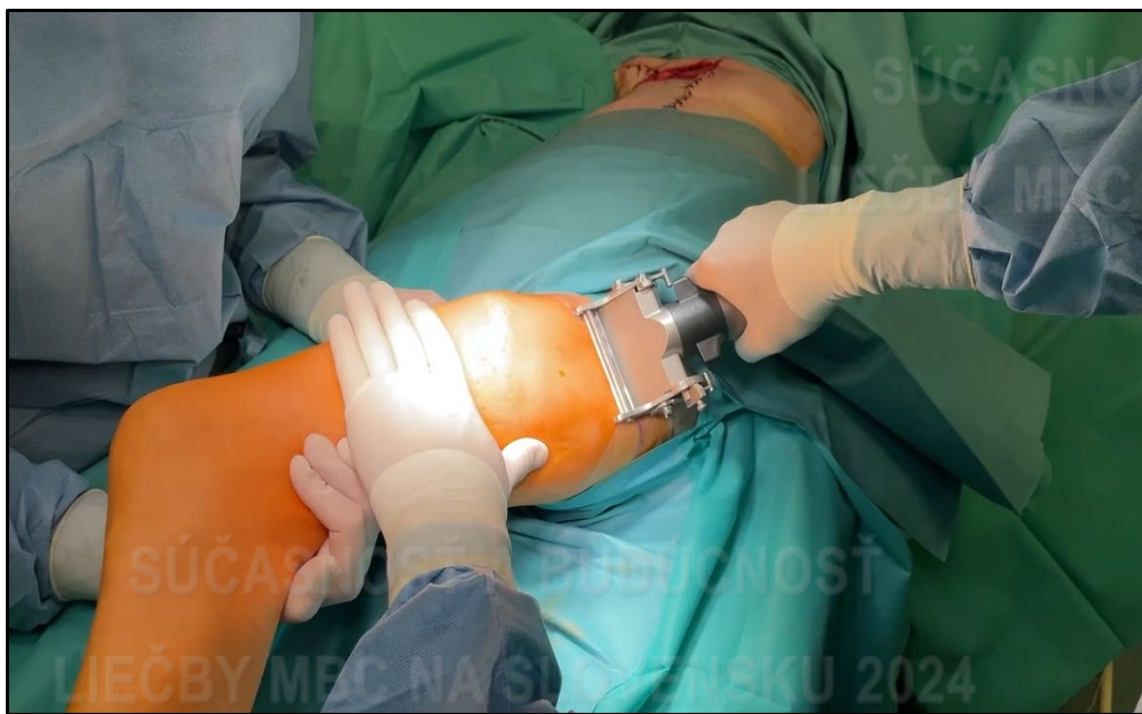
Chirurgická liečba LABC



Mastektómia + rekonštrukcia voľným transplantátom kože (VTKž)

Dermatóm, hrúbka 0,25 – 0,62 mm, Meshovanie, Tierschova plastika



Humby Grafting Knife

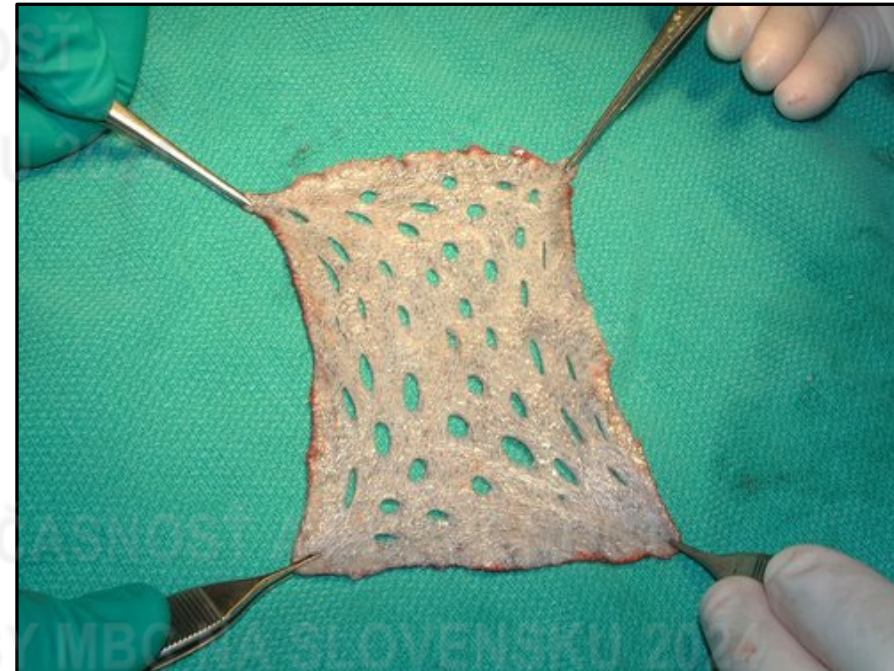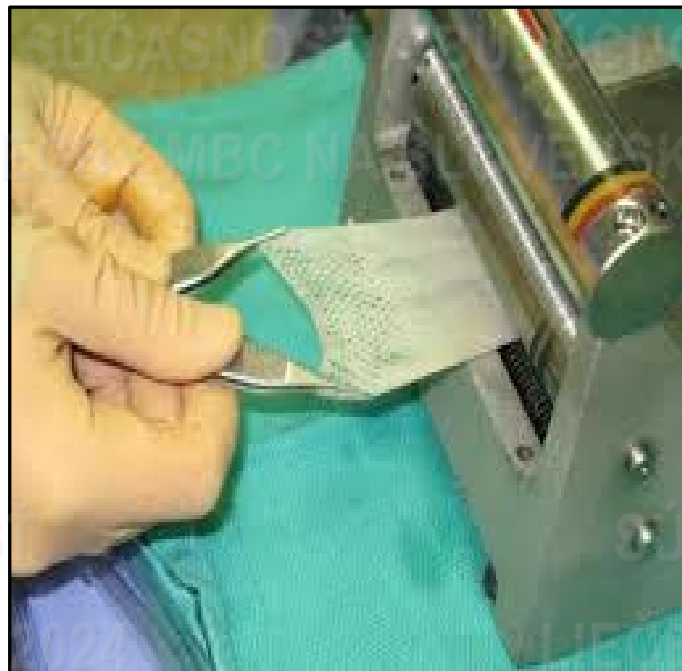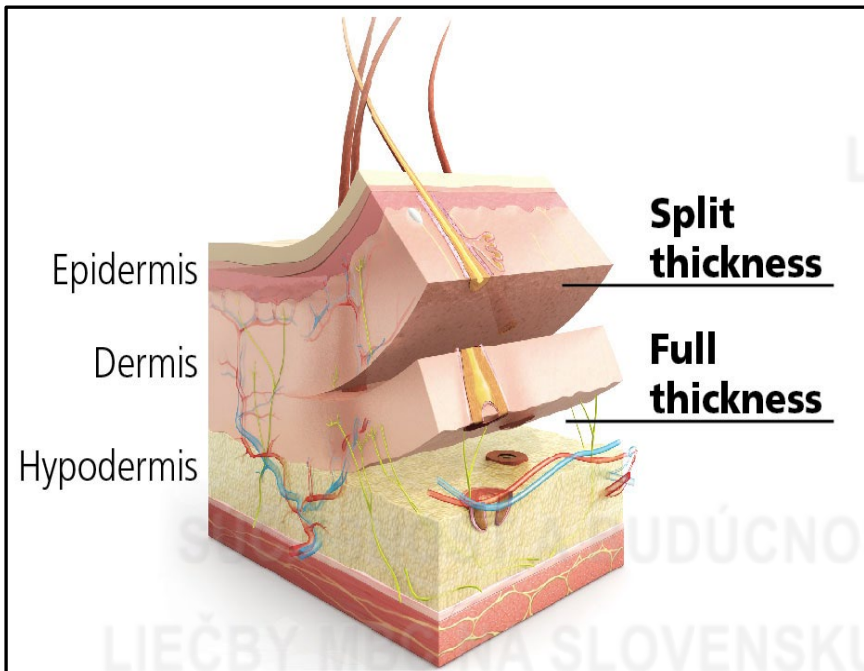


Chirurgická liečba LABC



Mastektómia + rekonštrukcia voľným transplantátom kože (VTKŽ)

- segment dermy a epidermy oddelený od cievneho zásobenia,
- Z materského miesta prenesený do miesta recipientného

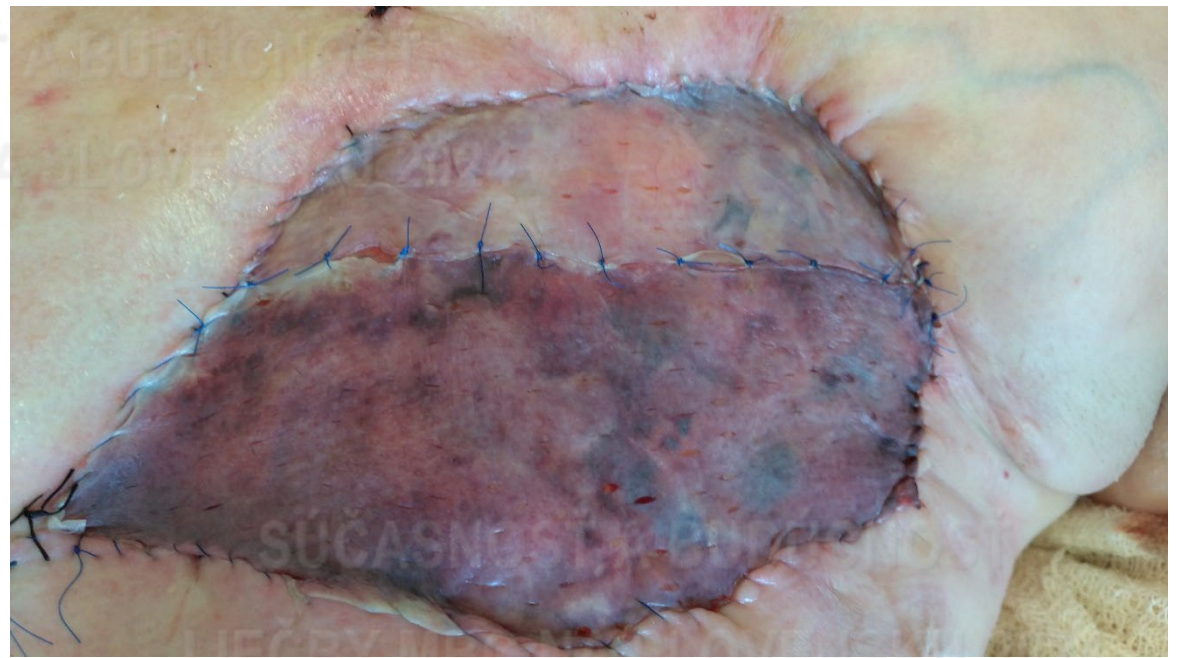
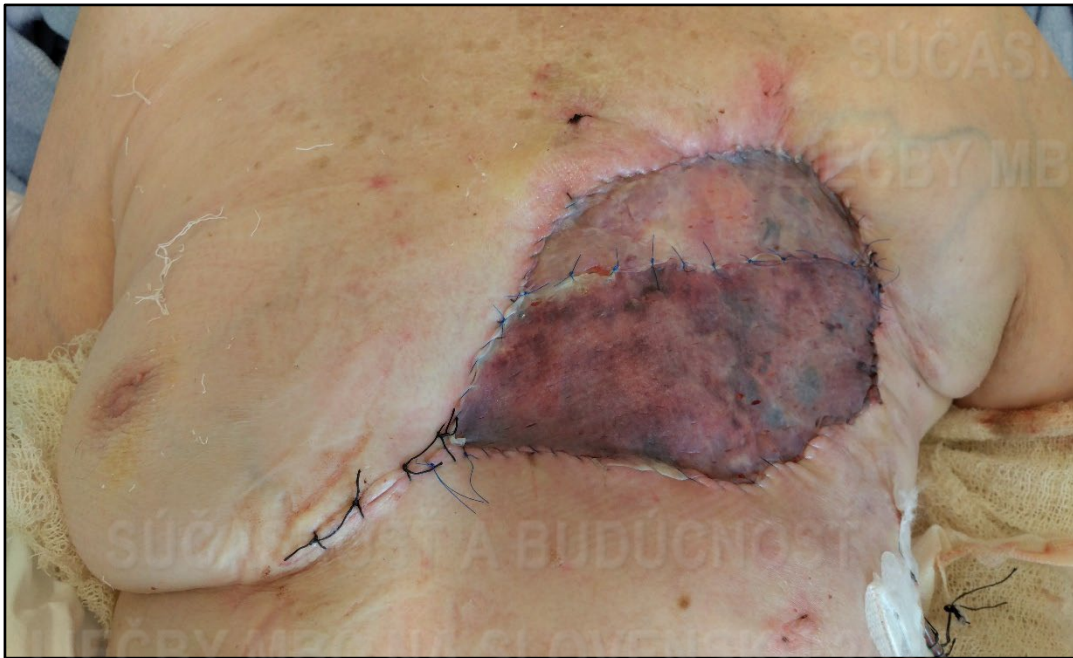


Chirurgická liečba LABC



Mastektómia + rekonštrukcia voľným transplantátom koža (VTKŽ)

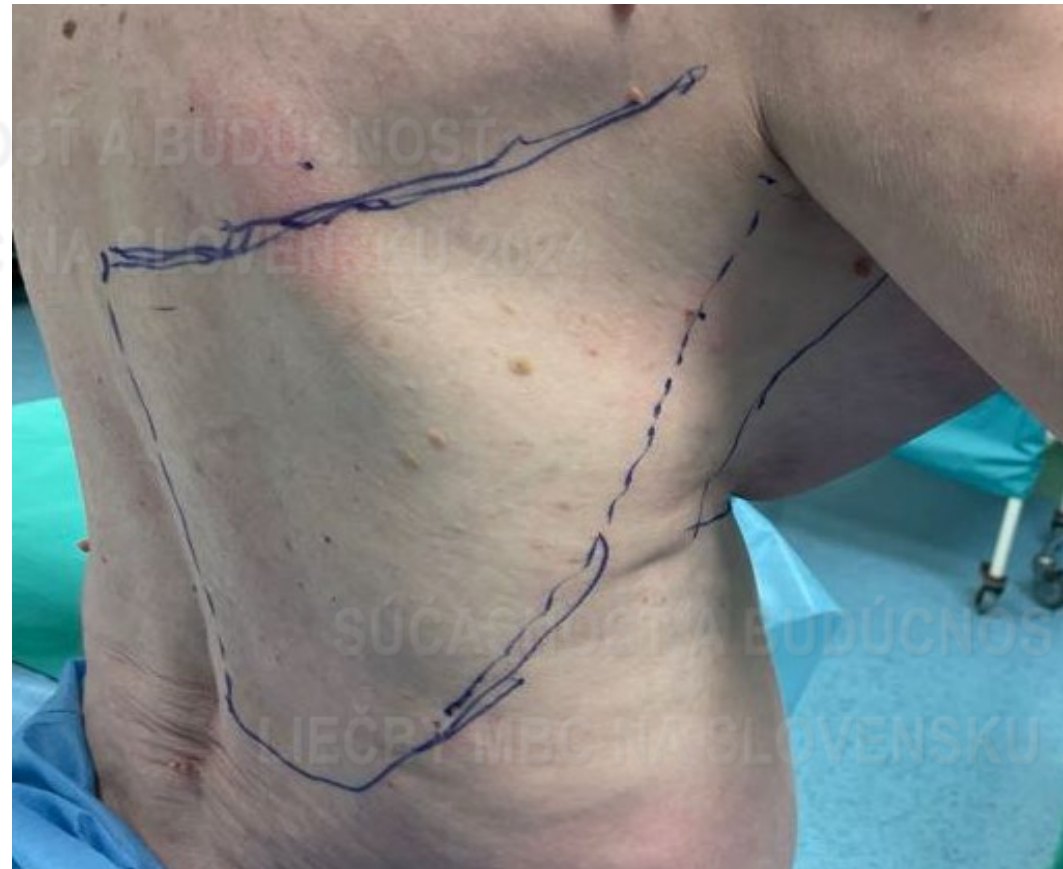
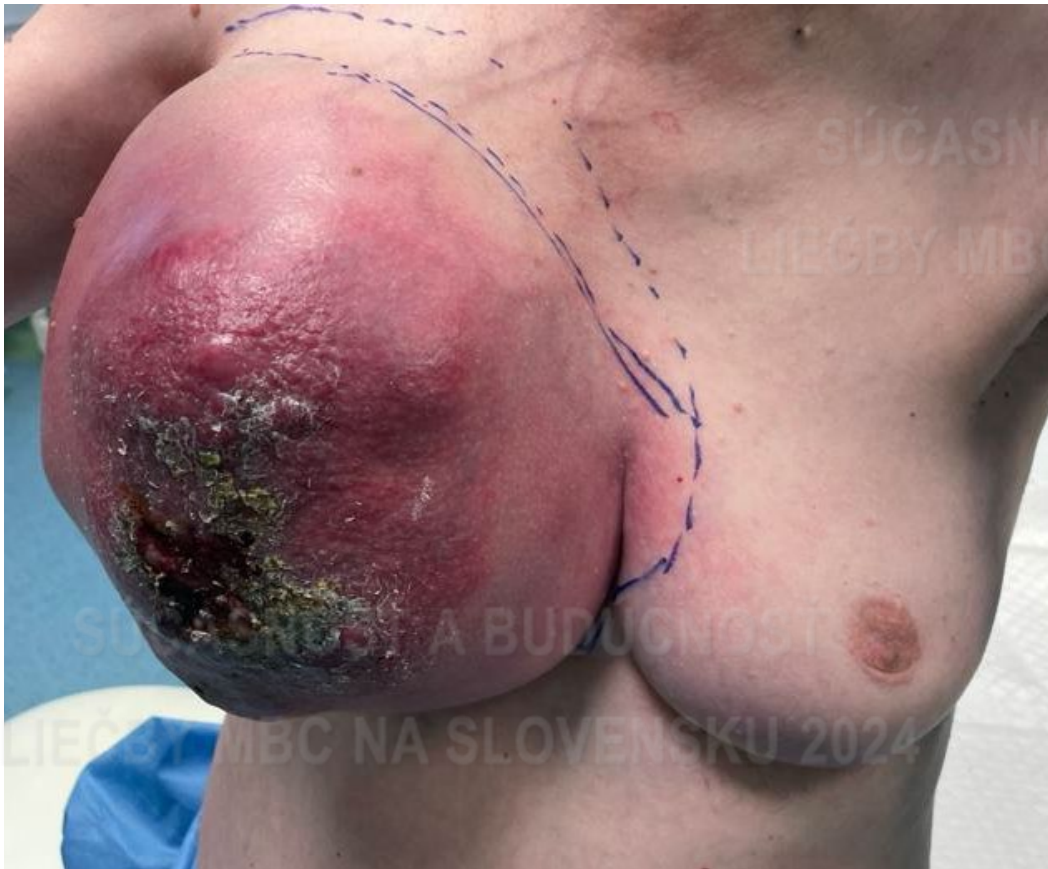


Chirurgická liečba LABC



Resekcia TU - rekonštrukcia voľným transplantátom kože + posuvným lalokom

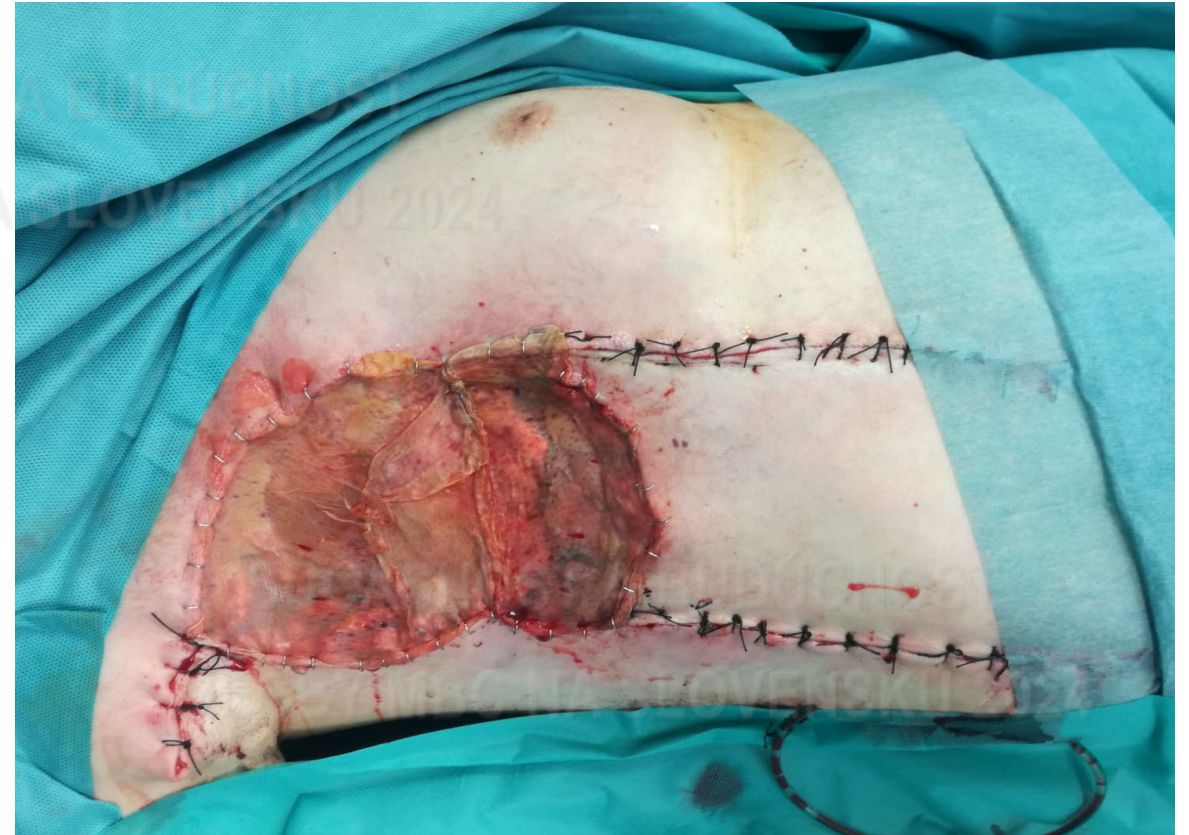
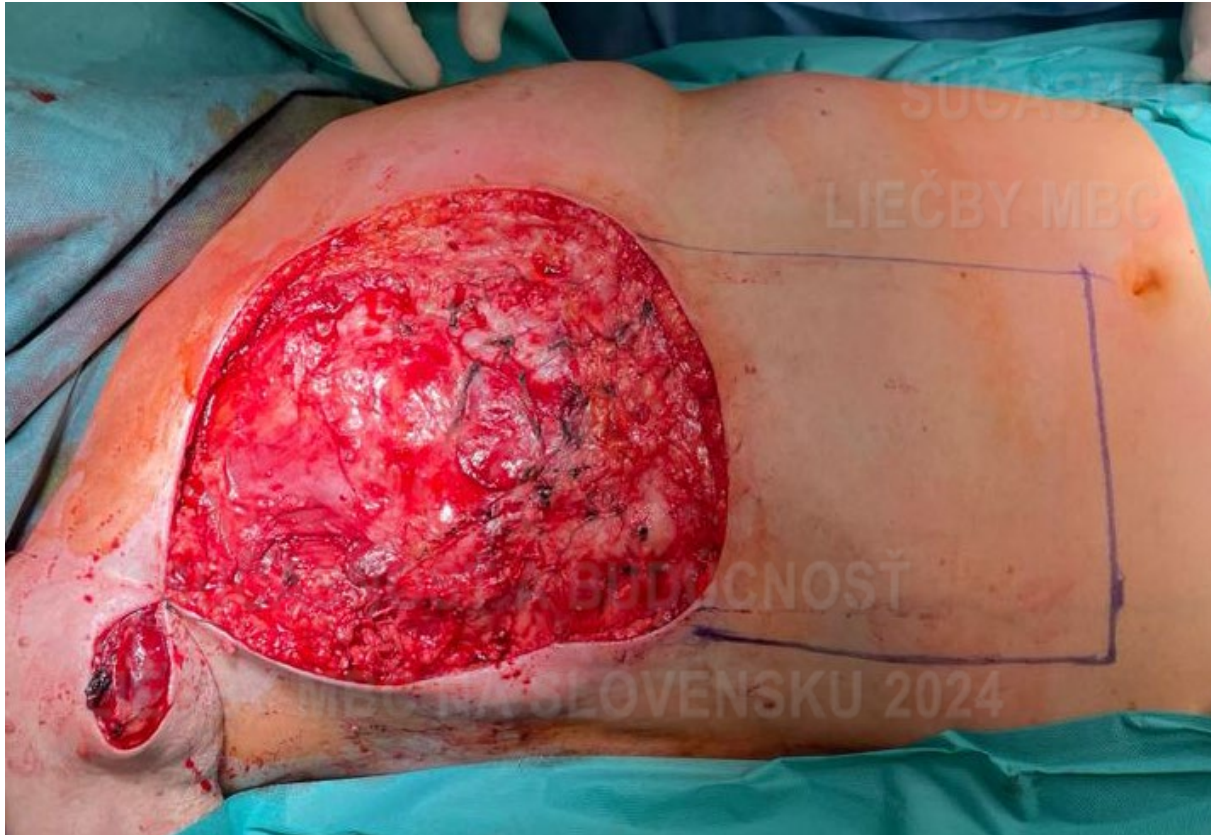


Chirurgická liečba LABC



Resekcia TU - rekonštrukcia voľným transplantátom kože + posuvným lalokom



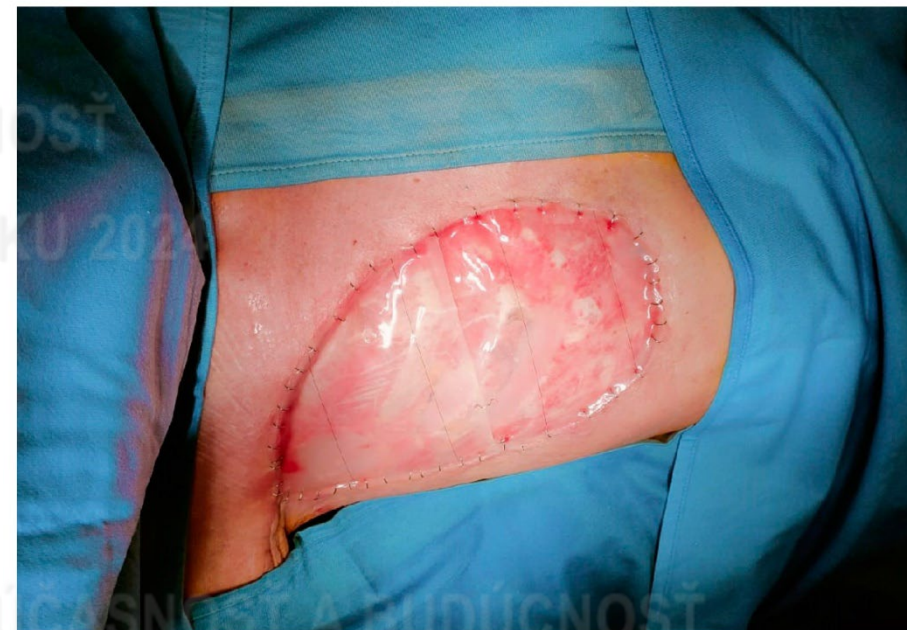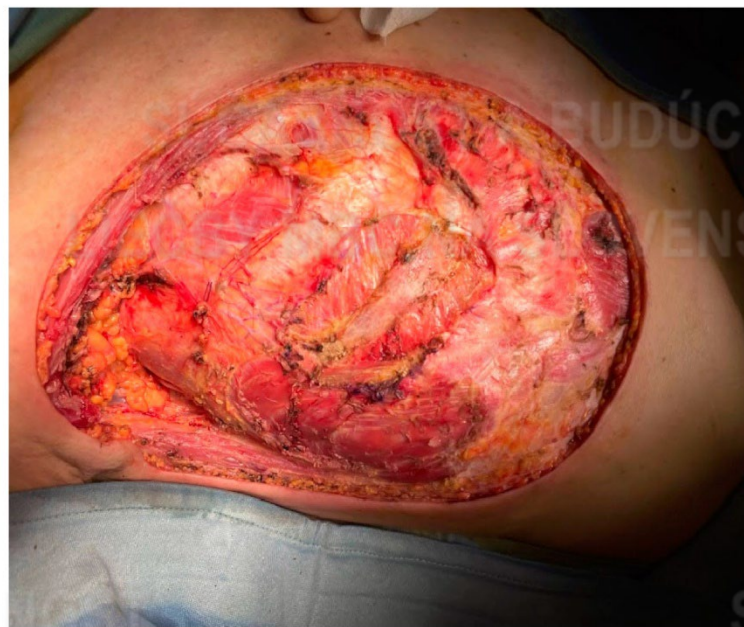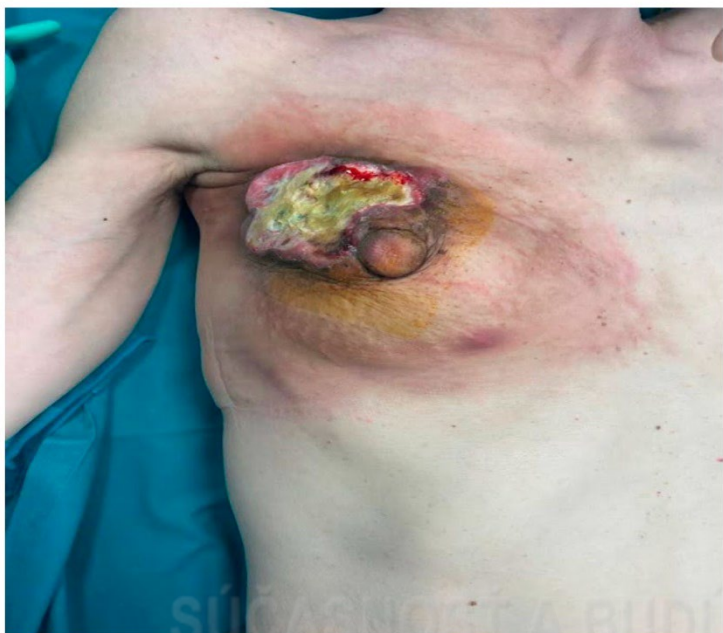


Chirurgická liečba LABC



Mastektómia + kožné xenotransplantáty, alotransplantáty (ADM)

- dočasné biologické krytie na defekty kože a podkožia



Acelulárna dermálna matrix (ADM)

- na rekonštrukciu brušnej alebo hrudnej steny ako náhrada syntetických sieťok
- zníženie bakteriálnej kontaminácie, granulácie
- príprava defektu na definitívne krytie

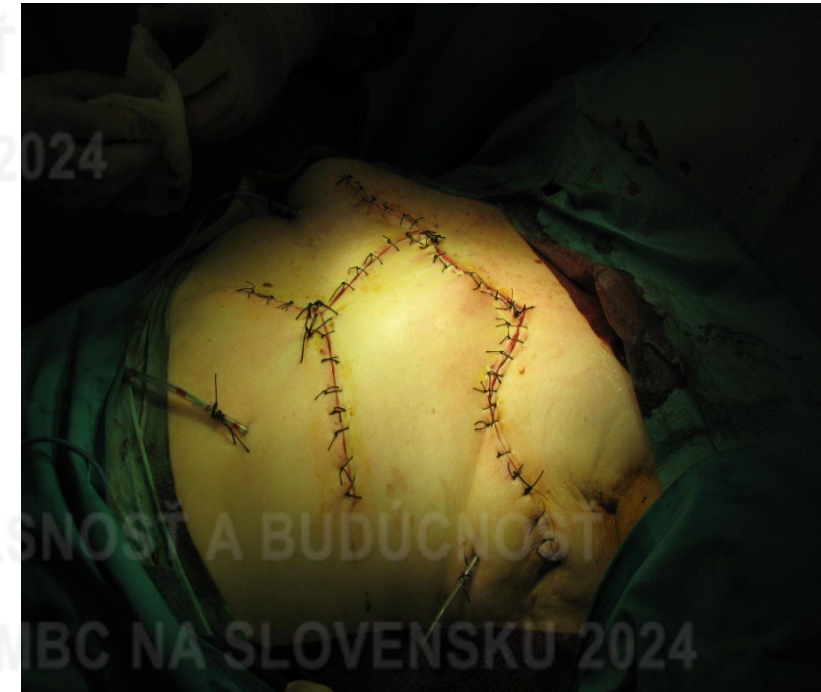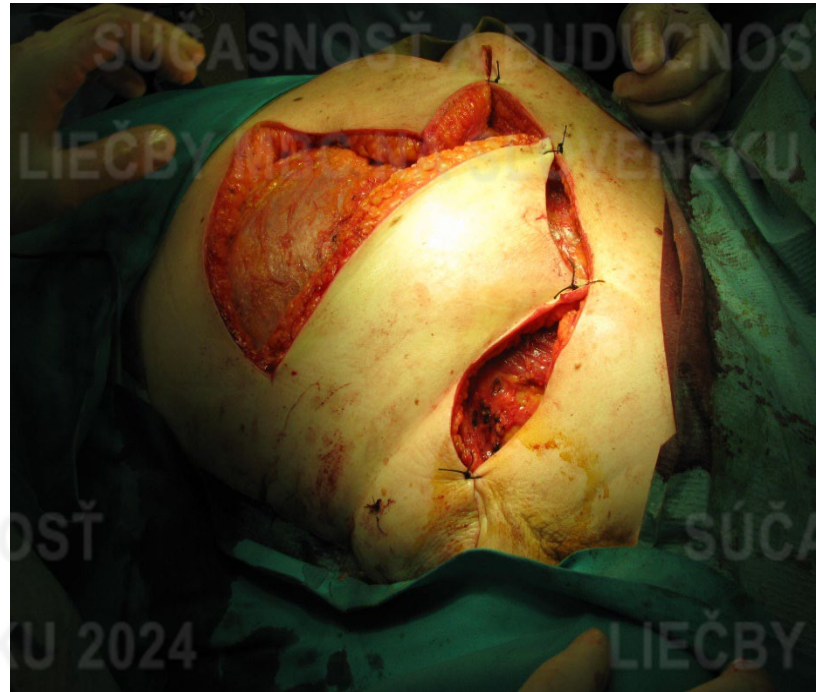

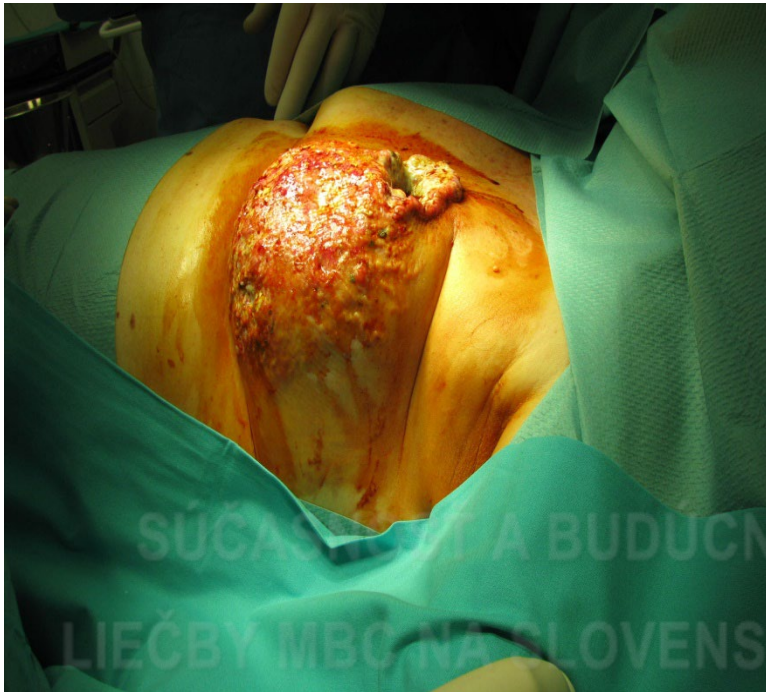
Chirurgická liečba LABC



Mastektómia + rekonštrukcia (rotačnými/transpozičnými) lalokmi

Cievne zásobenie – dĺžka vs báza = 2:1

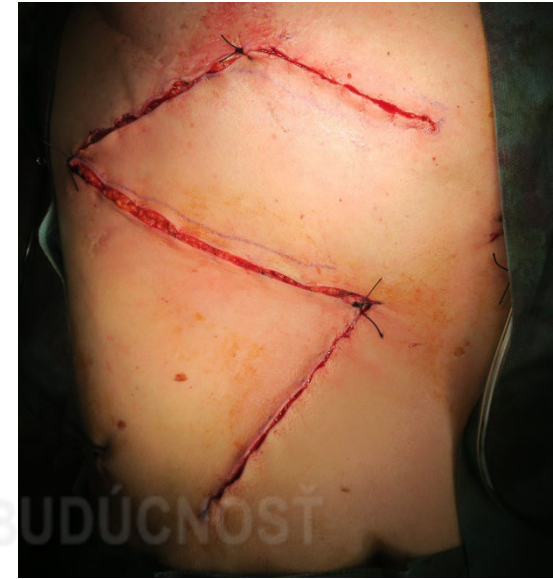
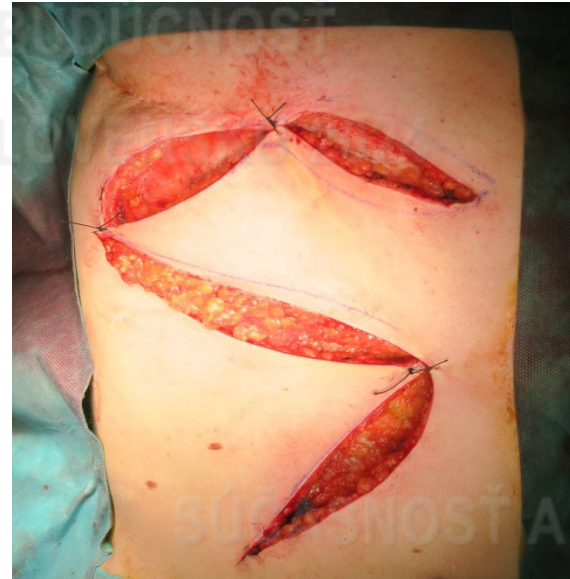
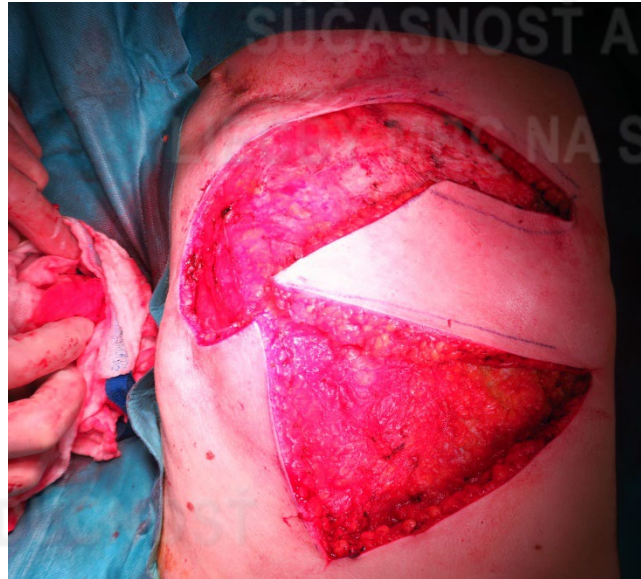
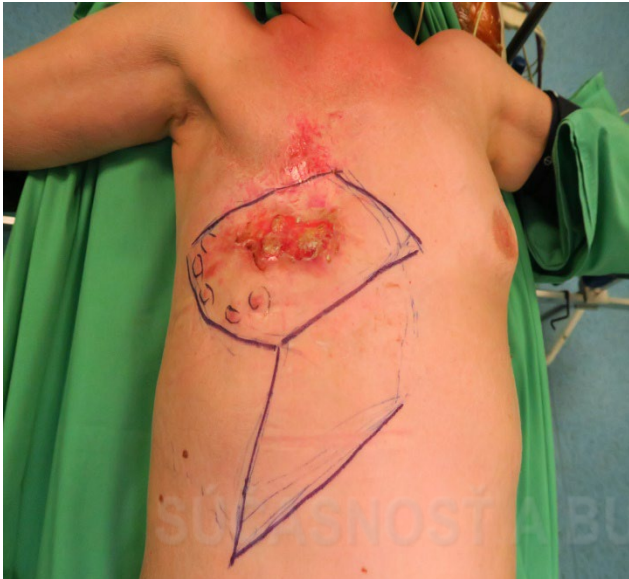
Chirurgická liečba LABC



Resekcia TU + rekonštrukcia (rotačnými/transpozičnými) lalokmi Romboid plastika, Limbergov lalok

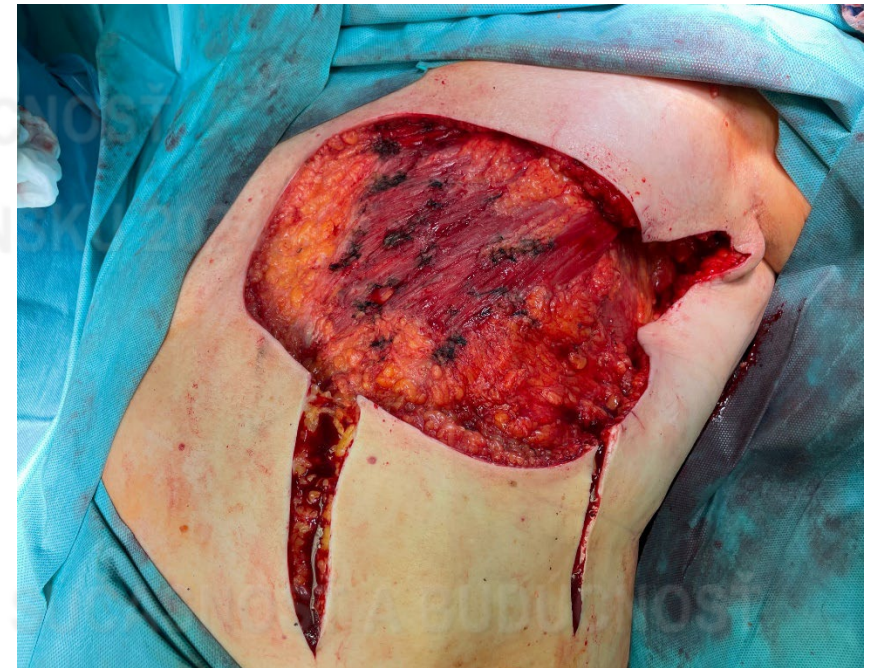
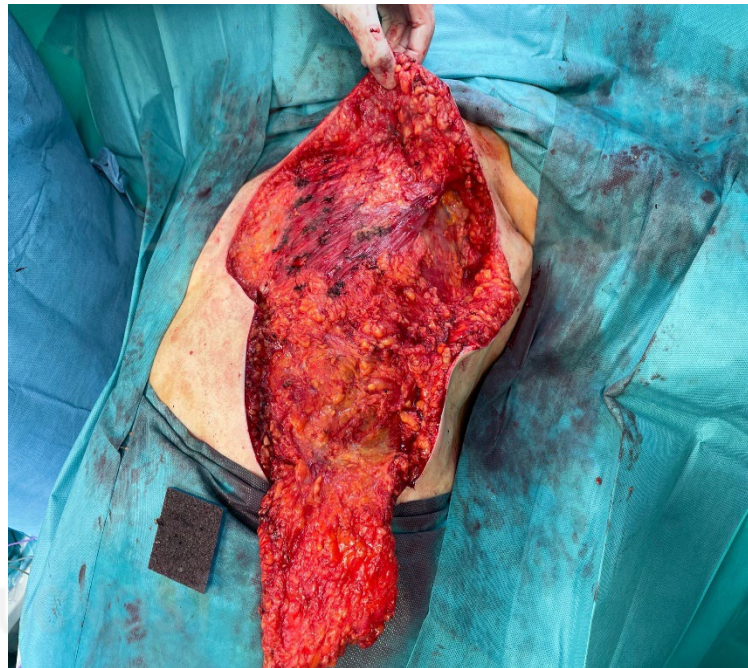
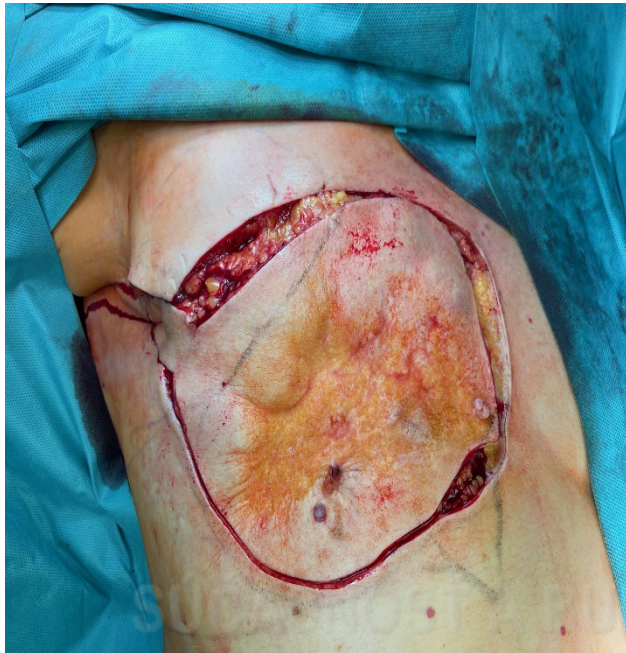


Chirurgická liečba LABC



Resekcia TU + rekonštrukcia (rotačnými/transpozičnými) lalokmi

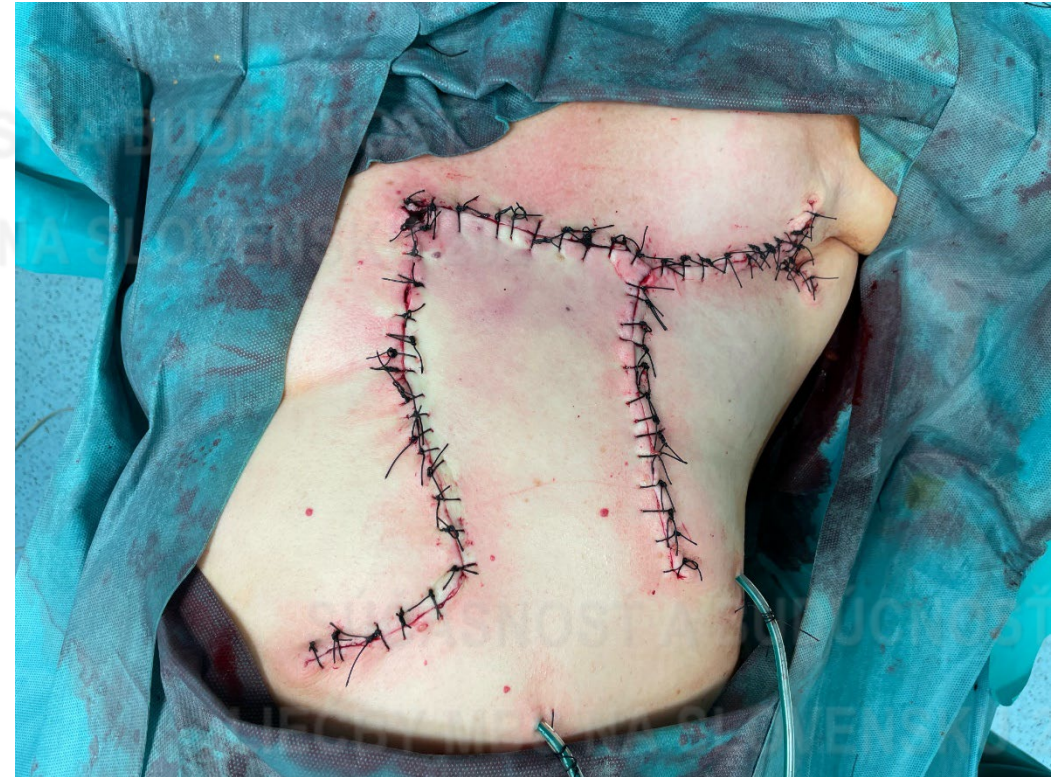
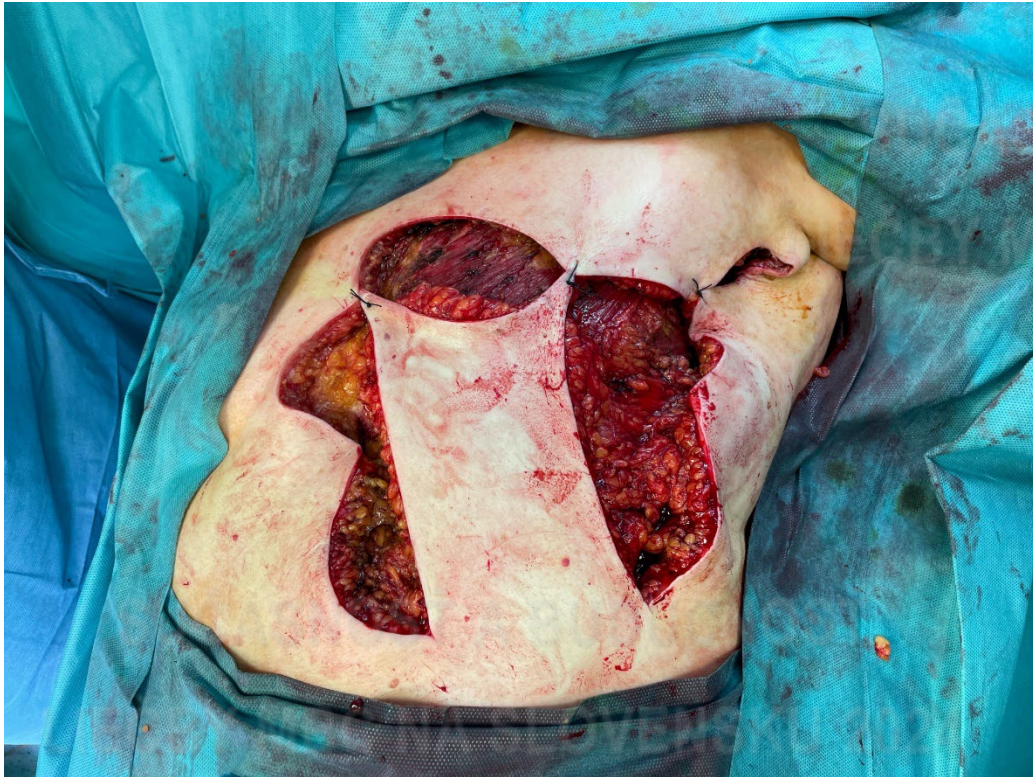


Chirurgická liečba LABC



Mastektómia + rekonštrukcia (rotačnými/transpozičnými) lalokmi



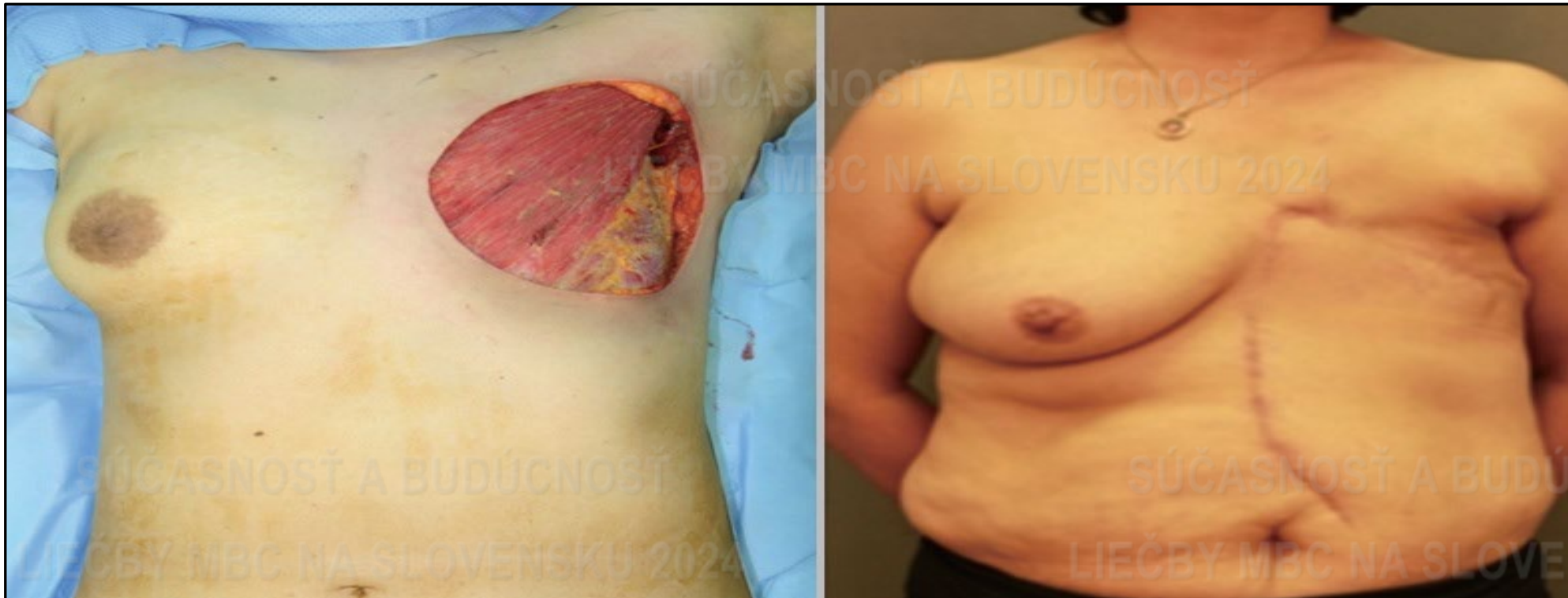

Chirurgická liečba LABC



Mastektómia + rekonštrukcia (rotačnými/transpozičnými) lalokmi

Torakoabdominálny flap



Park, Joo-Seok et al. "Using Local Flaps in a Chest Wall Reconstruction after Mastectomy for Locally Advanced Breast Cancer." Archives of Plastic Surgery 42 (2015): 288 - 294.

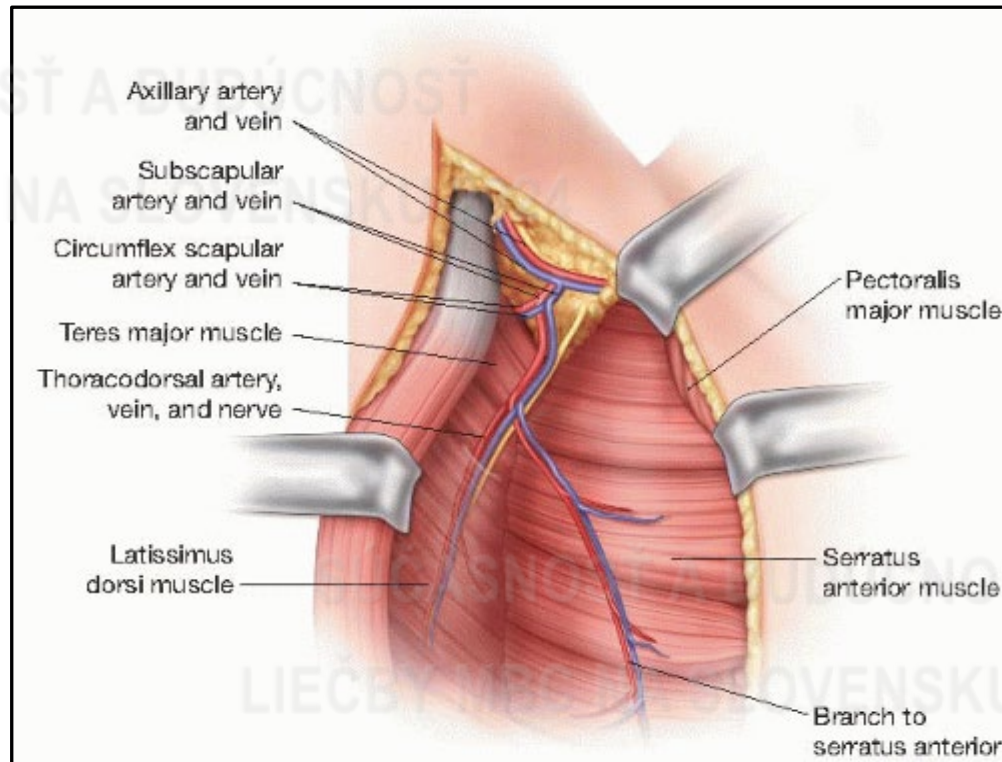
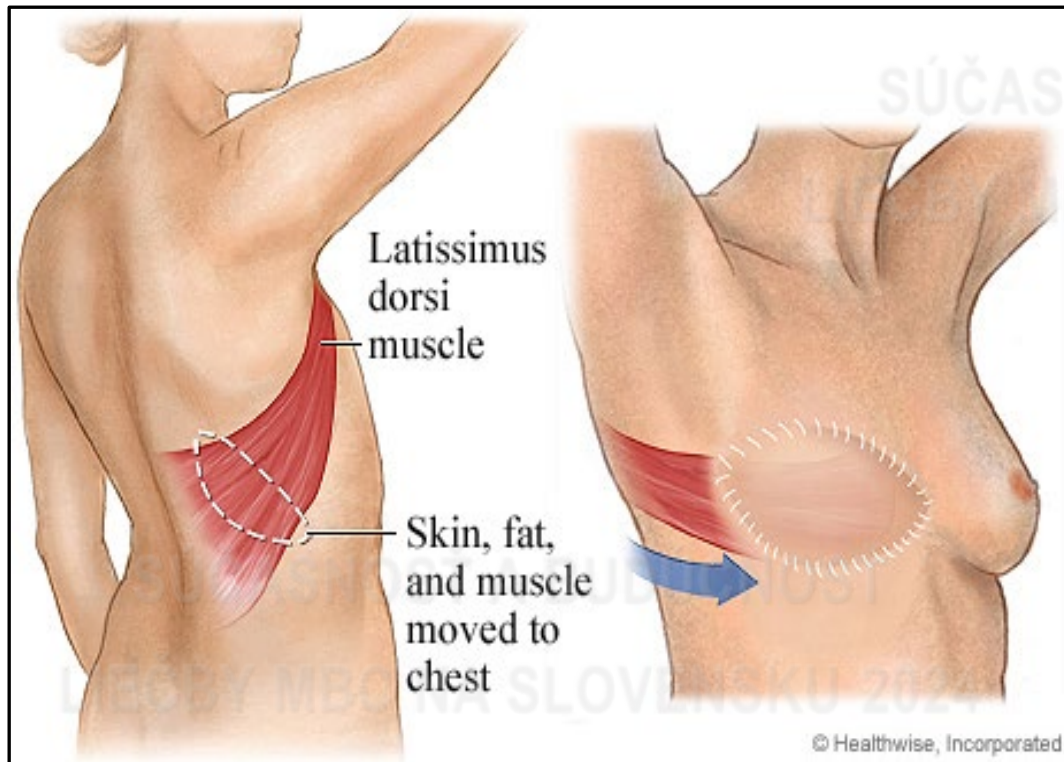


Chirurgická liečba LABC



Mastektómia + rekonštrukcia axiálnymi lalokmi (na stopke)

„*Latissimus dorsi*“ (LD) flap, muskulokutánný lalok



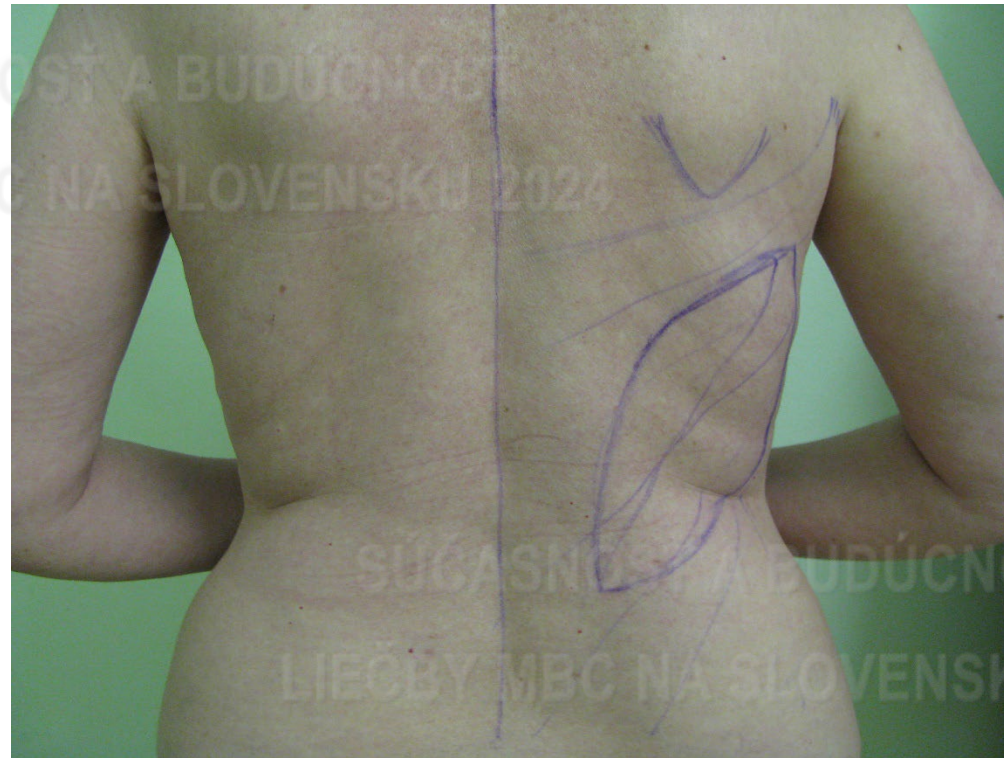
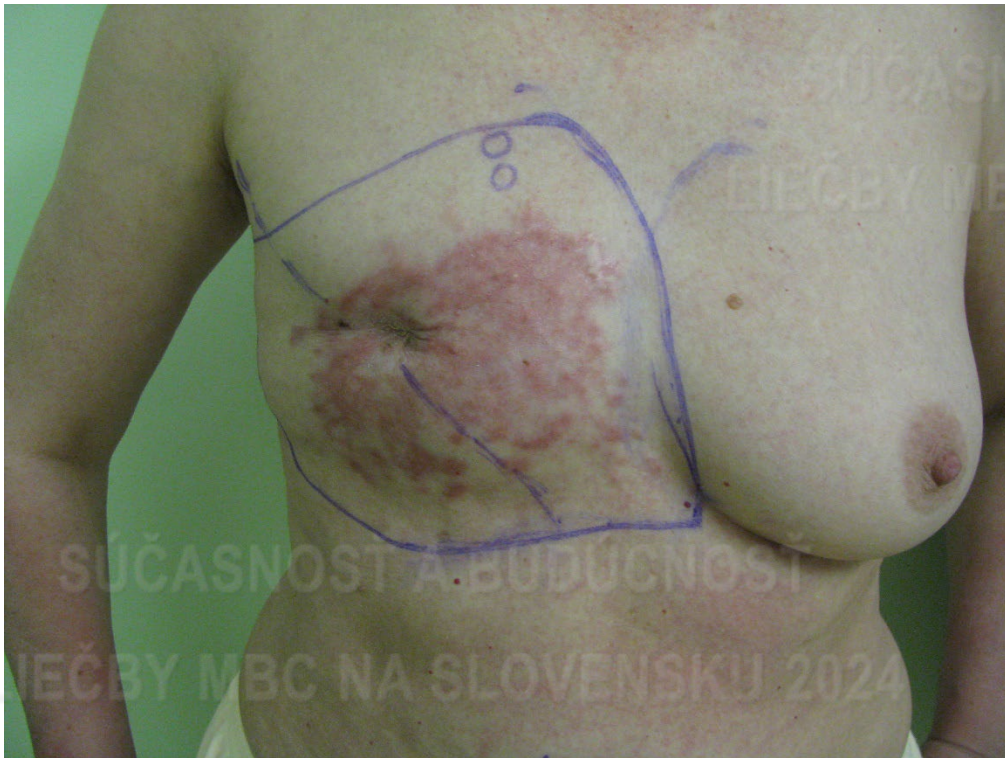
Chirurgická liečba LABC



Mastektómia + rekonštrukcia axiálnymi lalokmi (na stopke)

„*Latissimus dorsi*“ (LD) flap, muskulokutánný lalok



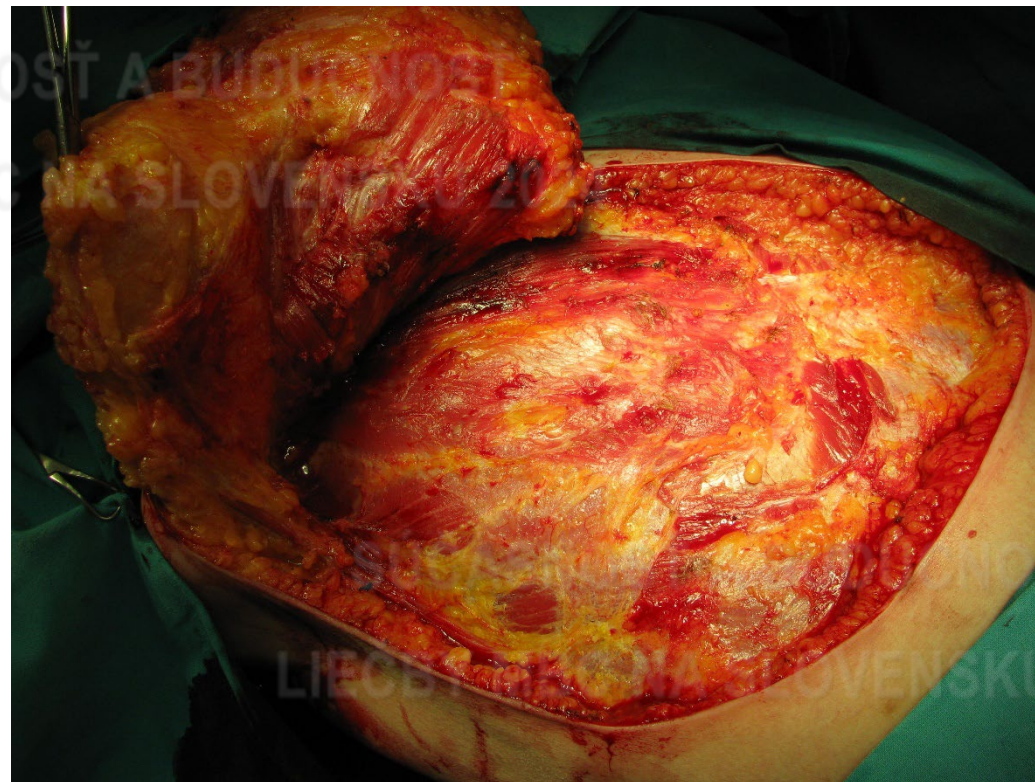
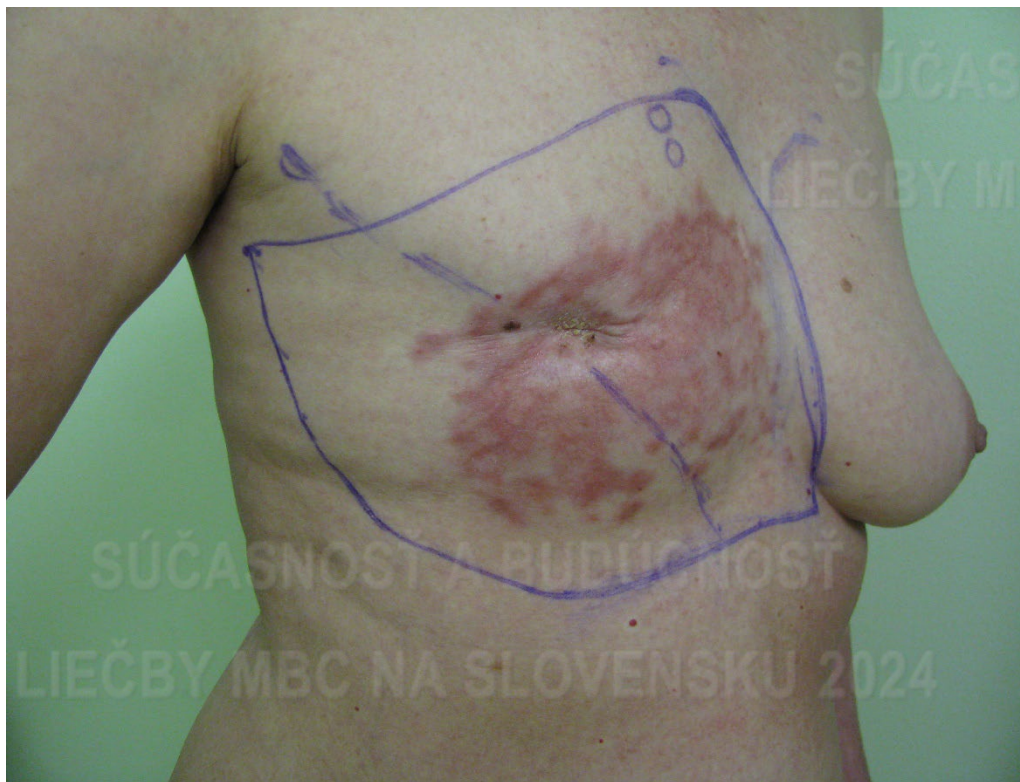
Chirurgická liečba LABC



Mastektómia + rekonštrukcia axiálnymi lalokmi (na stopke)

„*Latissimus dorsi*“ (LD) flap, muskulokutánný lalok



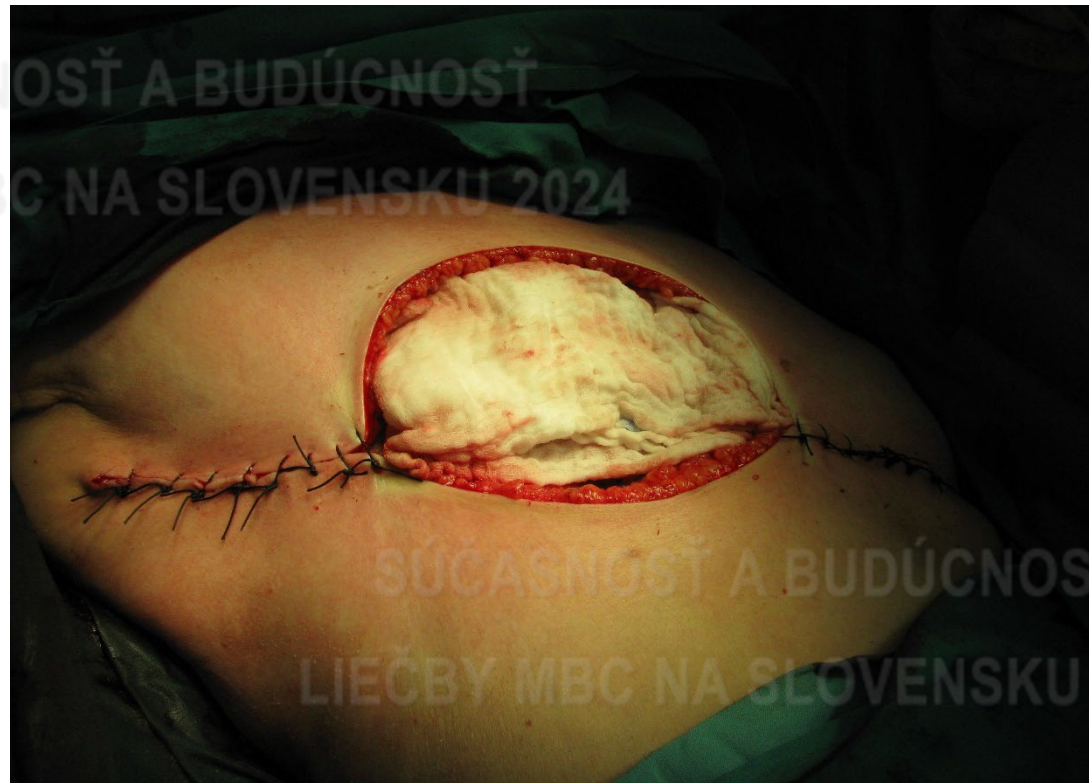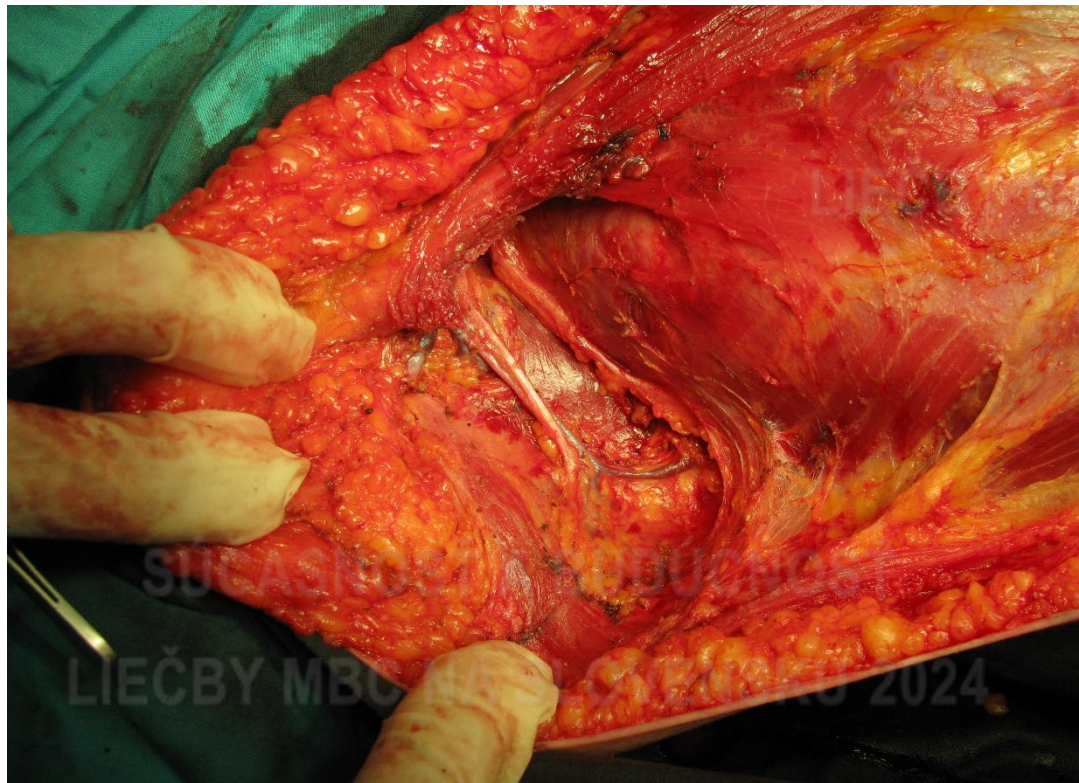


Chirurgická liečba LABC



Mastektómia + rekonštrukcia axiálnymi lalokmi (na stopke)

„*Latissimus dorsi*“ (LD) flap, muskulokutánnny lalok



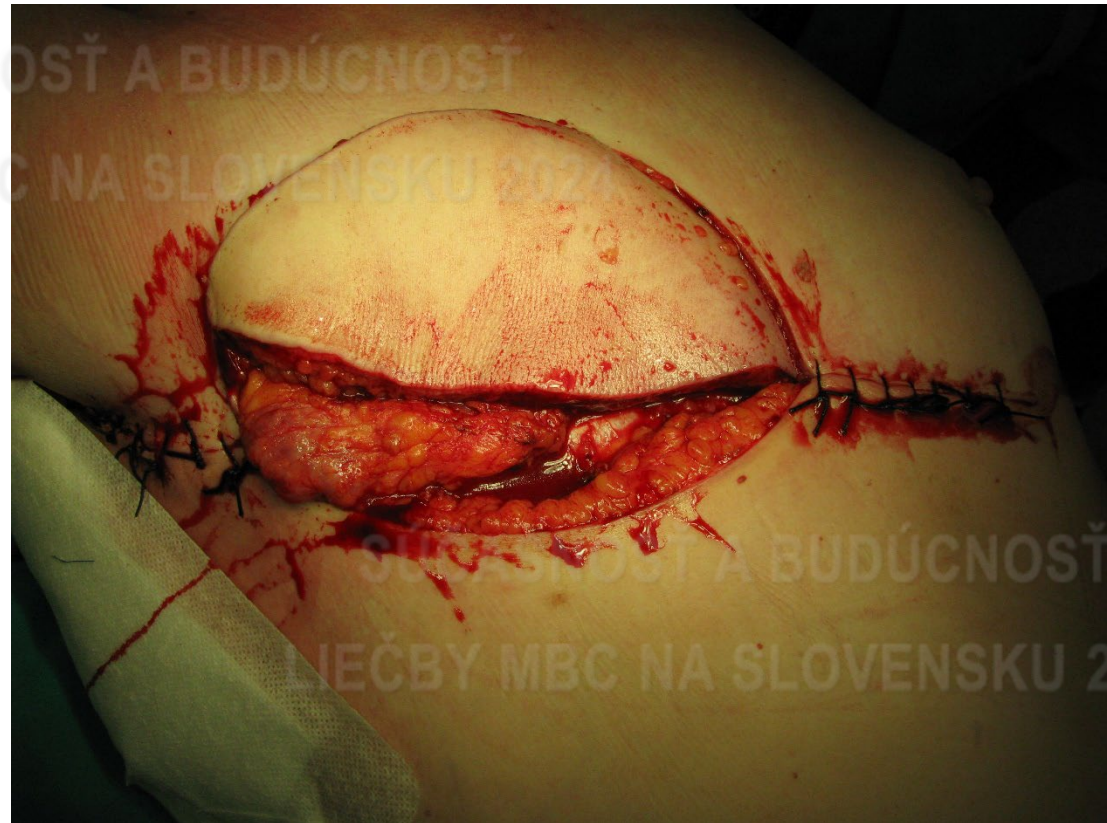
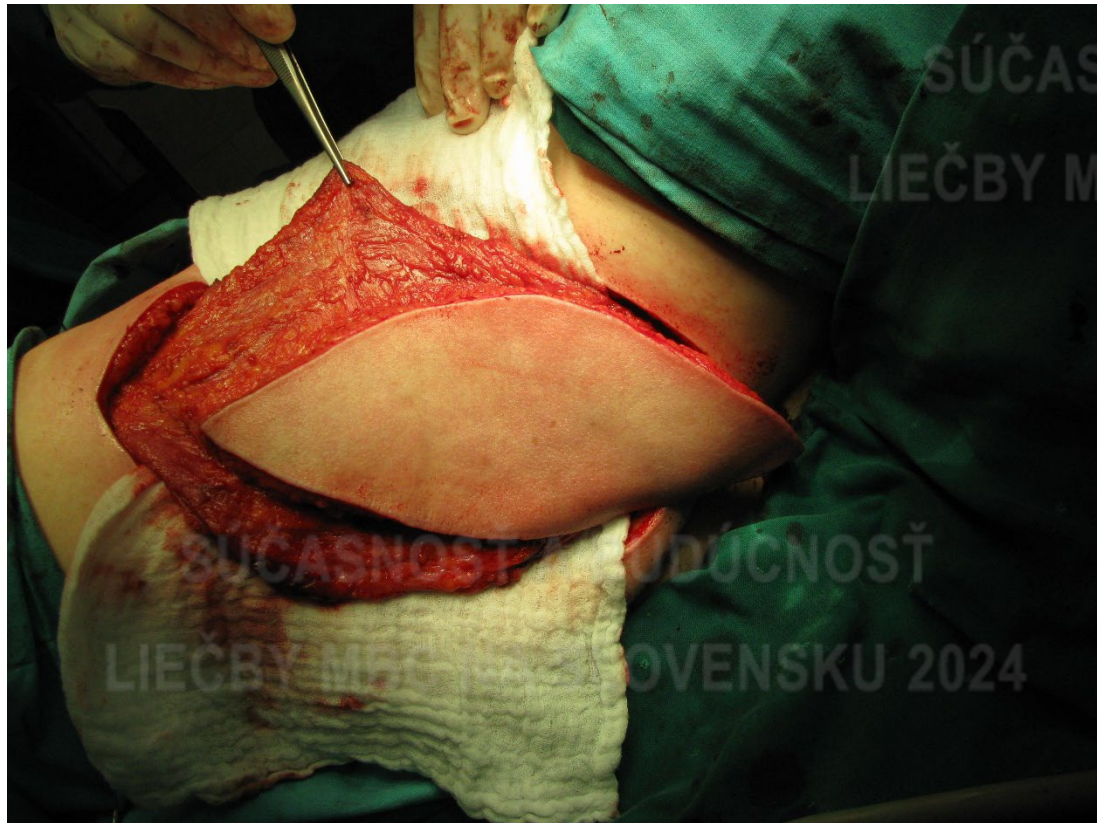
Chirurgická liečba LABC



Mastektómia + rekonštrukcia axiálnymi lalokmi (na stopke)

„*Latissimus dorsi*“ (LD) flap, muskulokutánný lalok



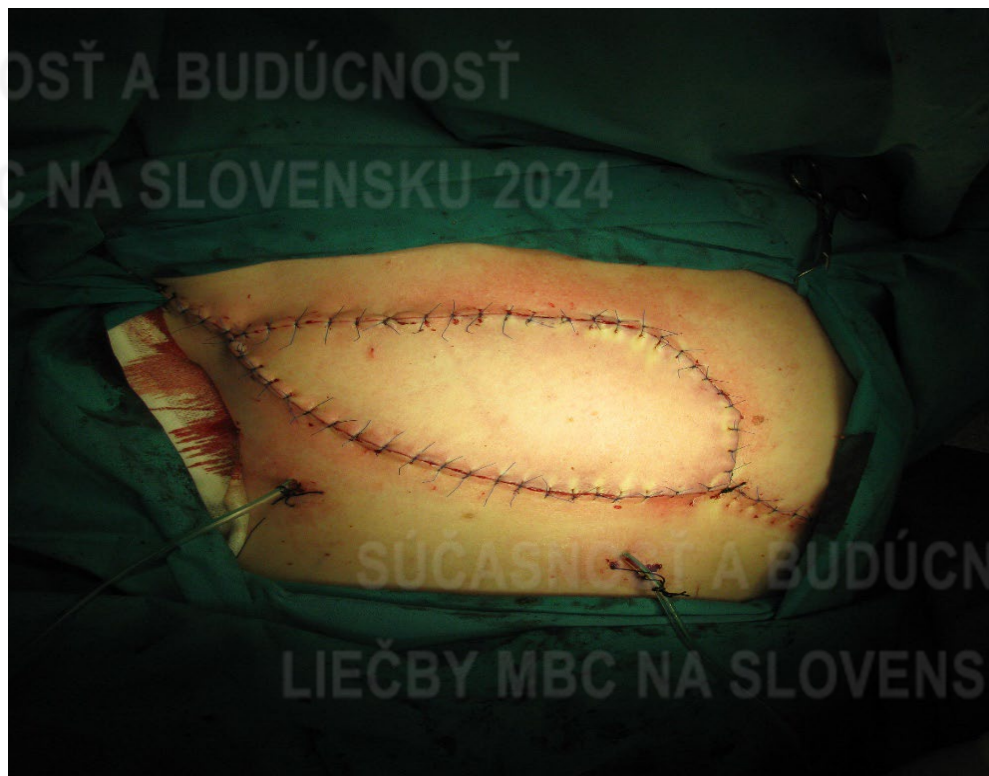
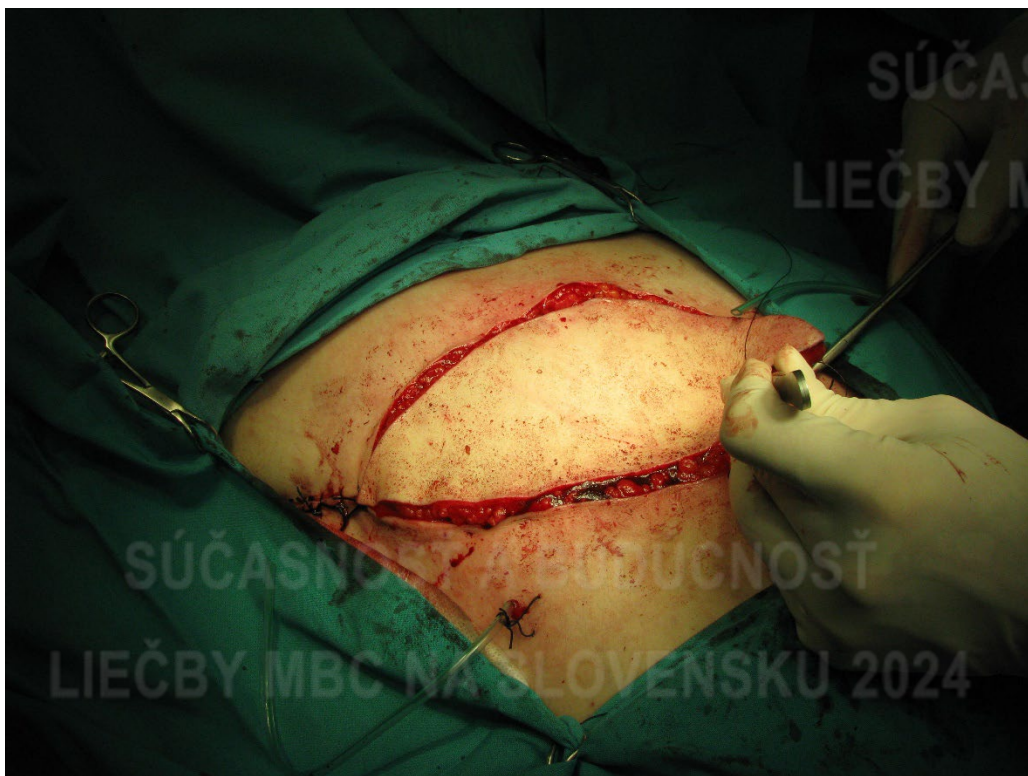
Chirurgická liečba LABC



Mastektómia + rekonštrukcia axiálnymi lalokmi (na stopke)

„*Latissimus dorsi*“ (LD) flap, muskulokutánný lalok



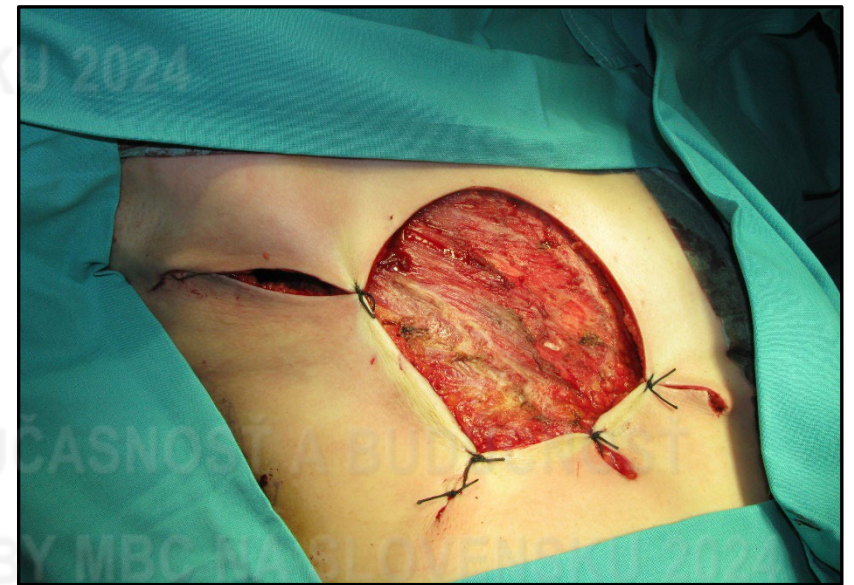
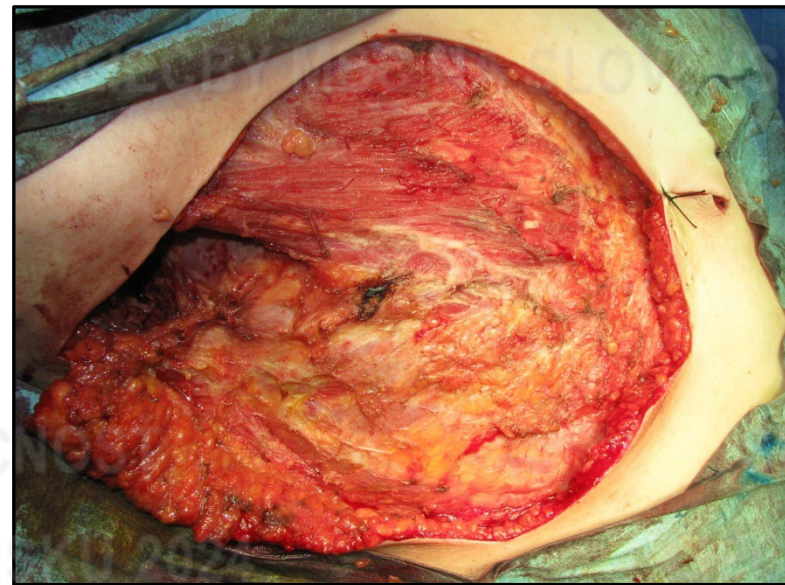
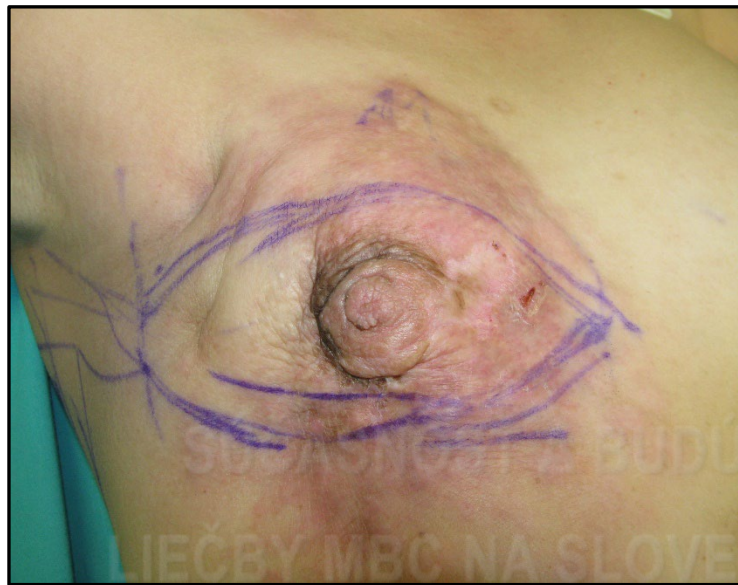

Chirurgická liečba LABC



Mastektómia + rekonštrukcia axiálnymi lalokmi (na stopke) + posuvné laloky

„*Latissimus dorsi*“ (LD) flap, muskulokutánný lalok



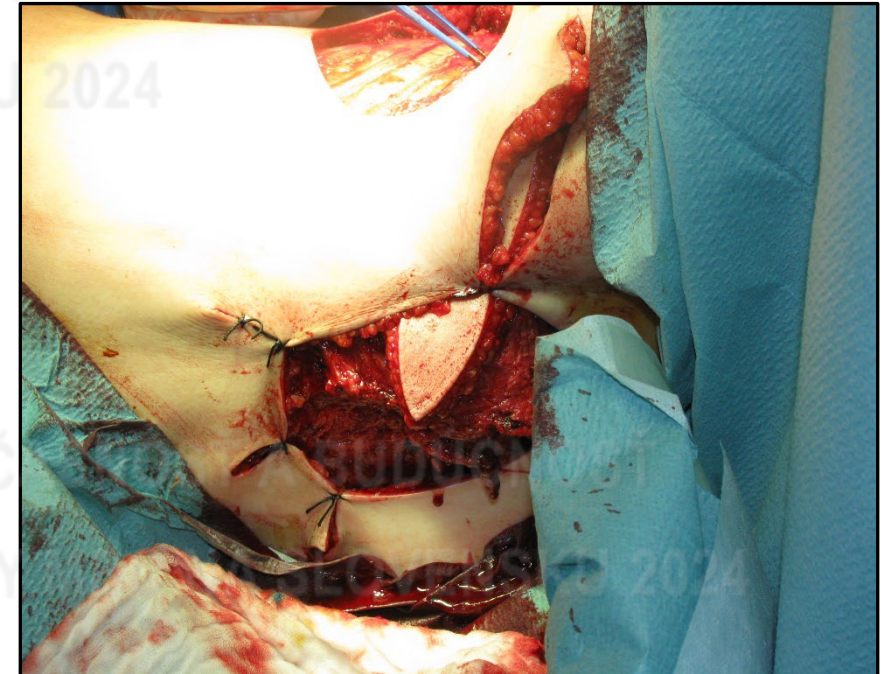
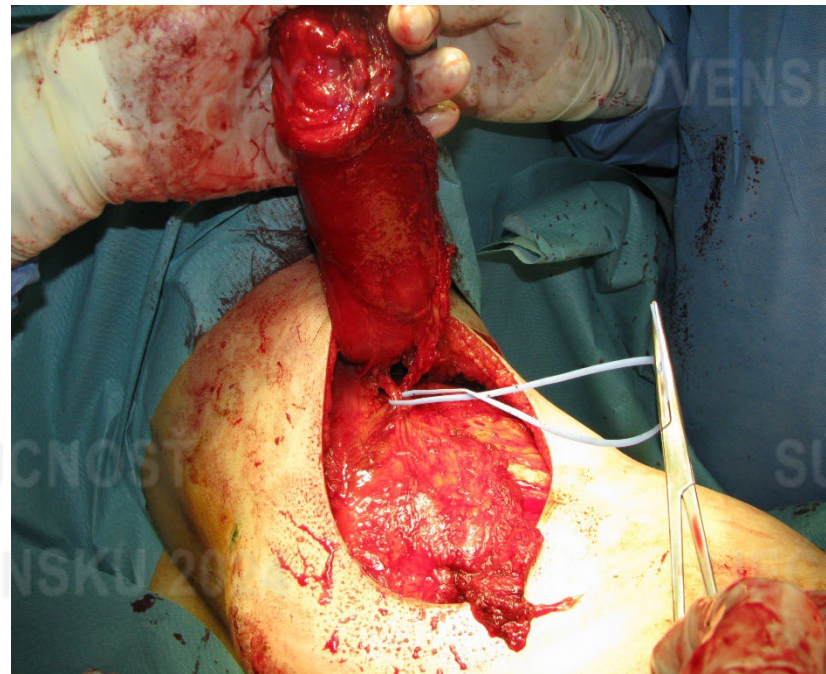
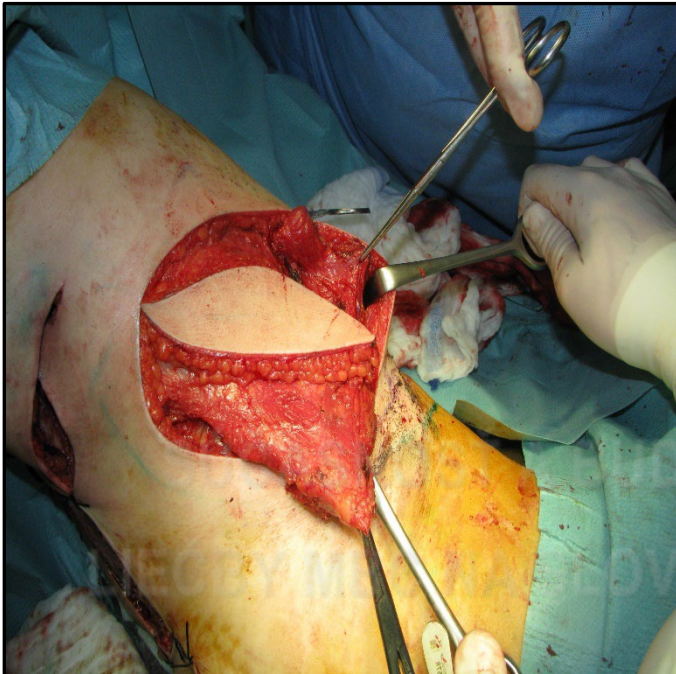


Chirurgická liečba LABC



Mastektómia + rekonštrukcia axiálnymi lalokmi (na stopke) + posuvné laloky

„*Latissimus dorsi*“ (LD) flap, muskulokutánný lalok



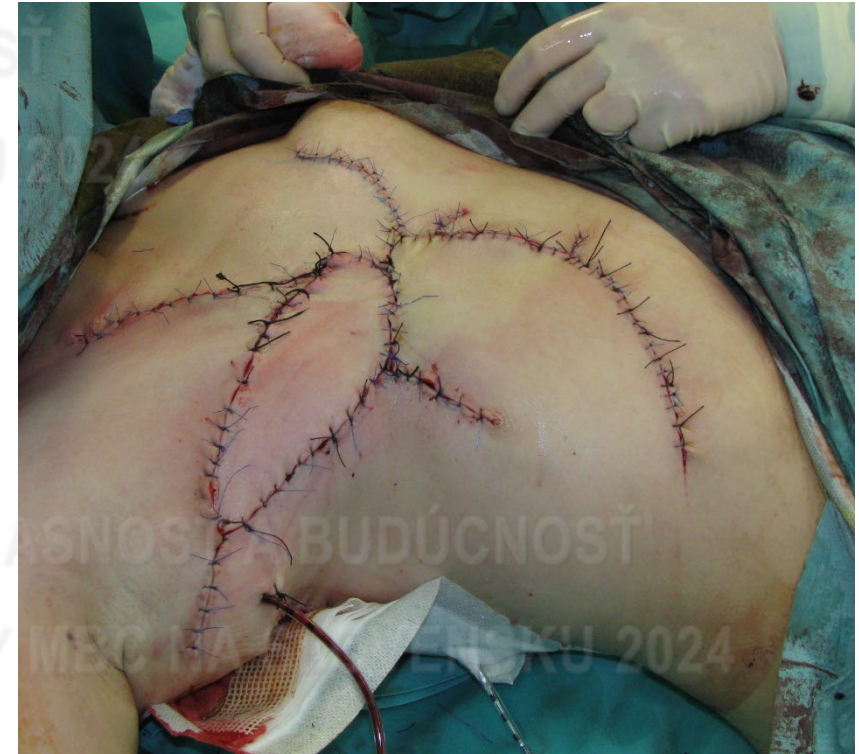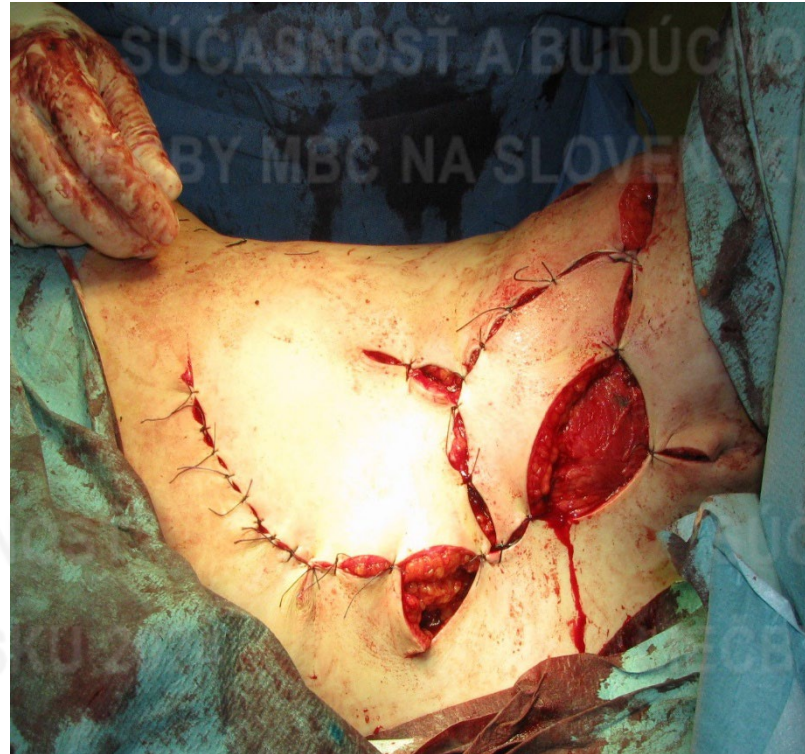
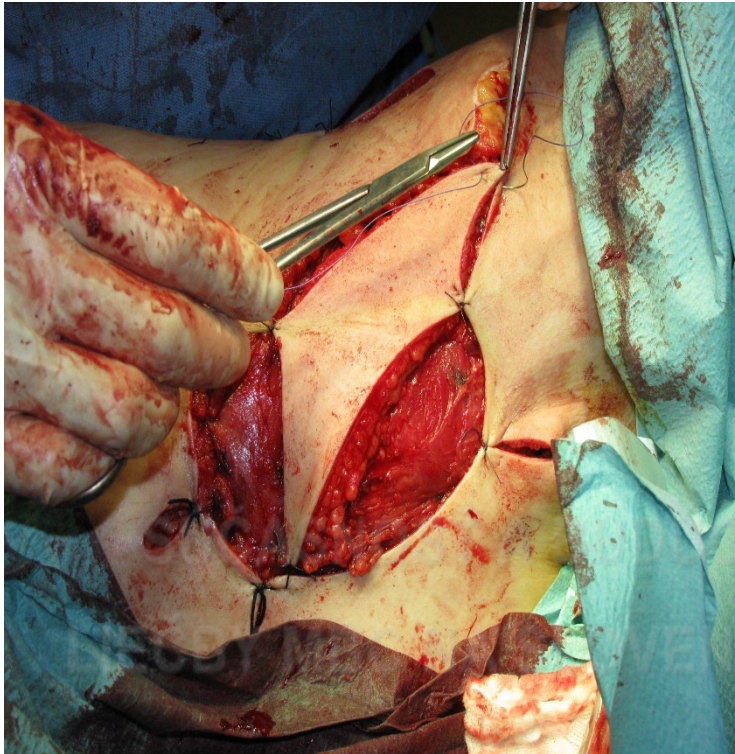


Chirurgická liečba LABC



Mastektómia + rekonštrukcia axiálnymi lalokmi (na stopke) + posuvné laloky

„*Latissimus dorsi*“ (LD) flap, muskulokutánný lalok





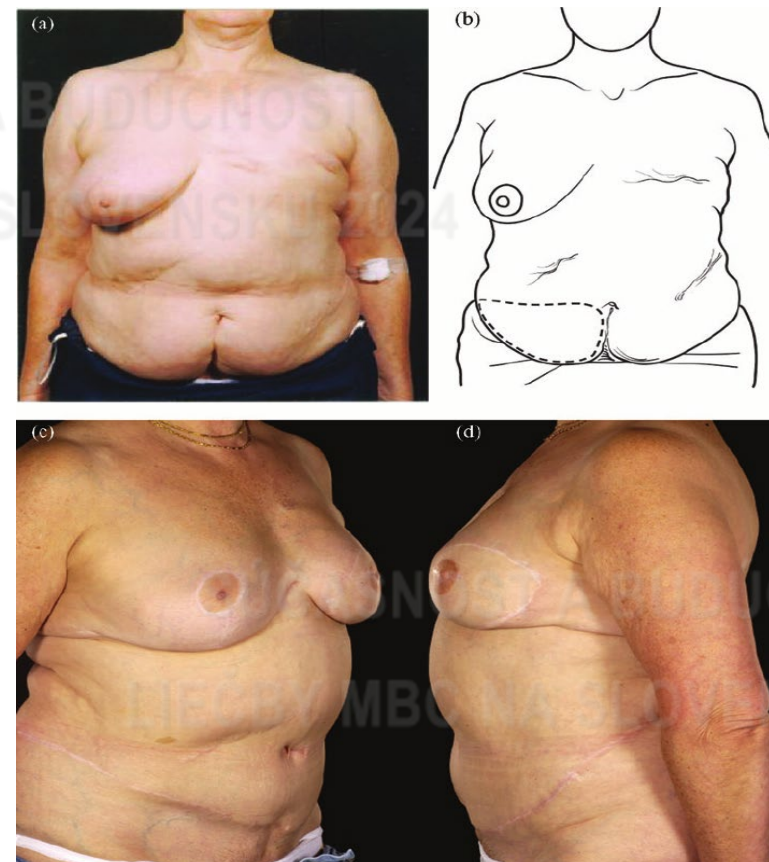
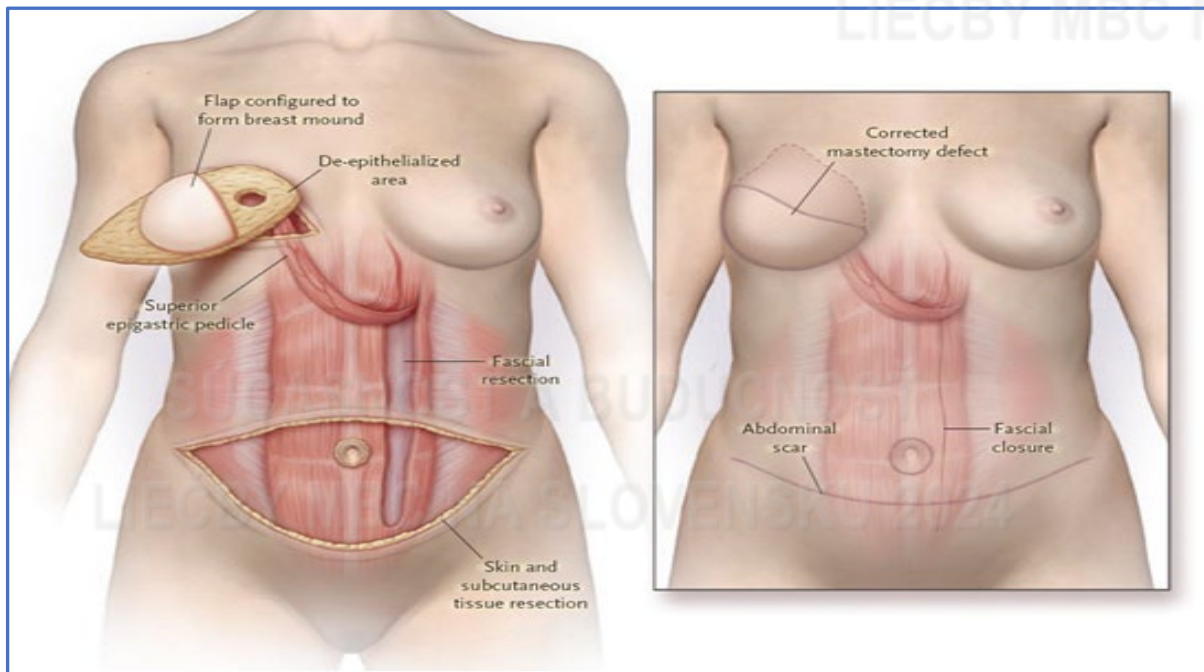
Chirurgická liečba LABC



Mastektómia + rekonštrukcia axiálnymi lalokmi (na stopke)

Myokutánny TRAM lalok (Transverse Rectus Abdominis Musculocutaneous)

- najstarší spôsob rekonštrukcie
- art. epigastrica superior





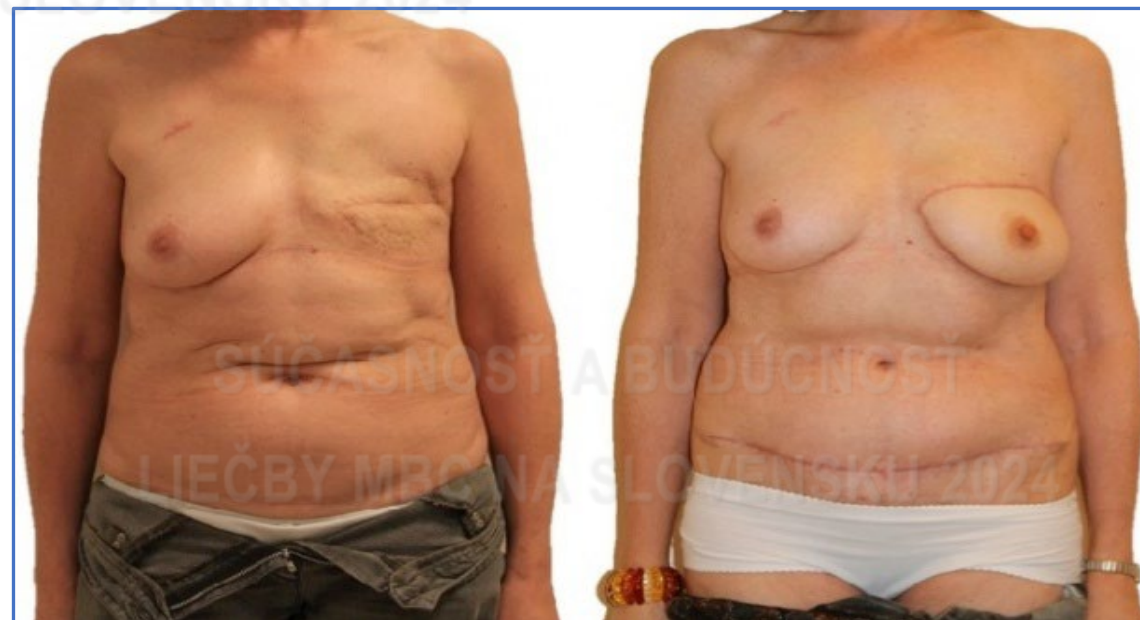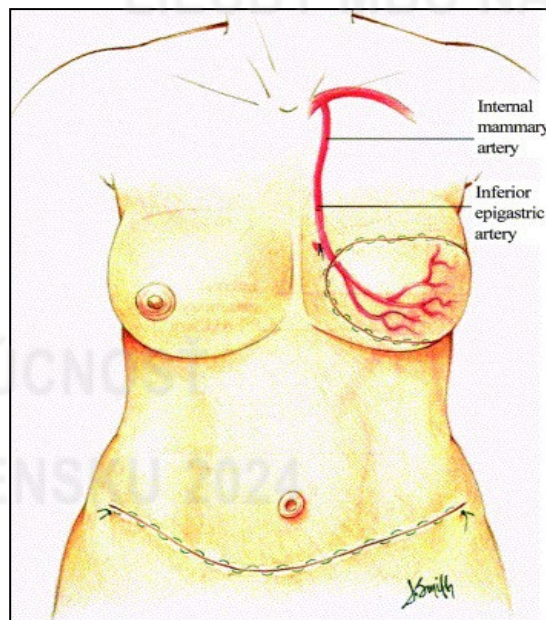
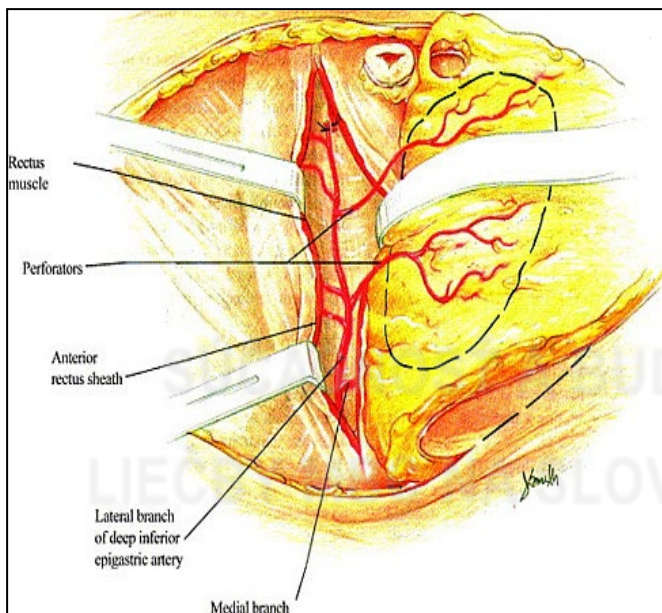
Chirurgická liečba LABC



Mastektómia + rekonštrukcia voľným lalokom

Voľný mikrovaskulárny brušný lalok – tzv. perforátorový lalok (*Deep Inferior Epigastric Perforator Flap – DIEP lalok*)

- kožno-tukový lalok do ktorého vedie prostredníctvom 1-3 perforátorov priamo artéria a vena epigastrica inferior.
- Mikrochirurgická technika napojenia na prírodné a odvodné cievy





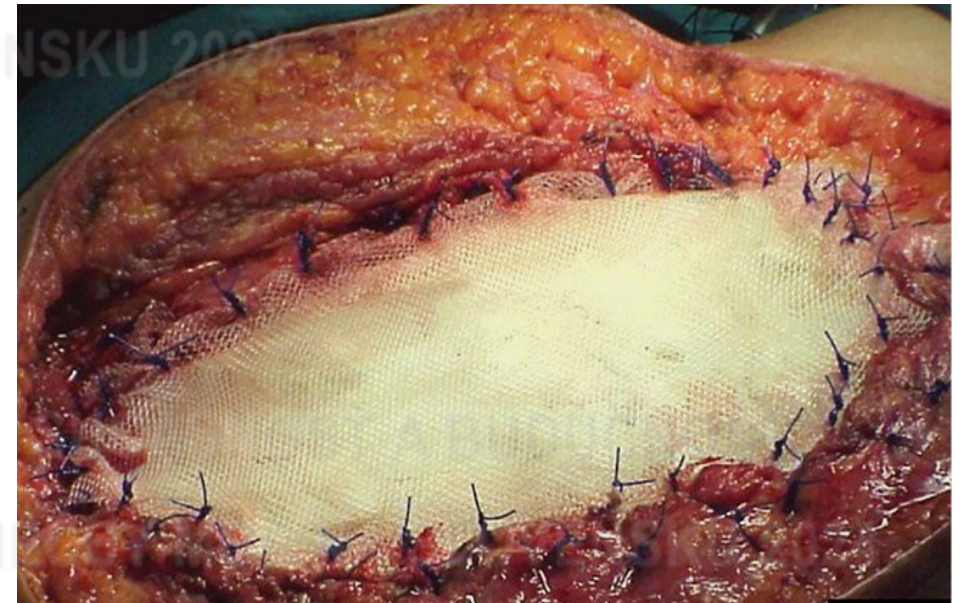
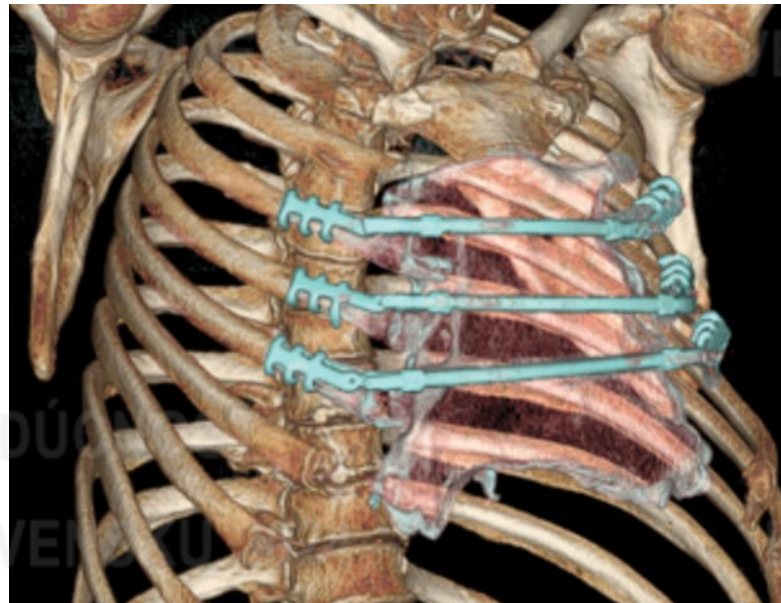
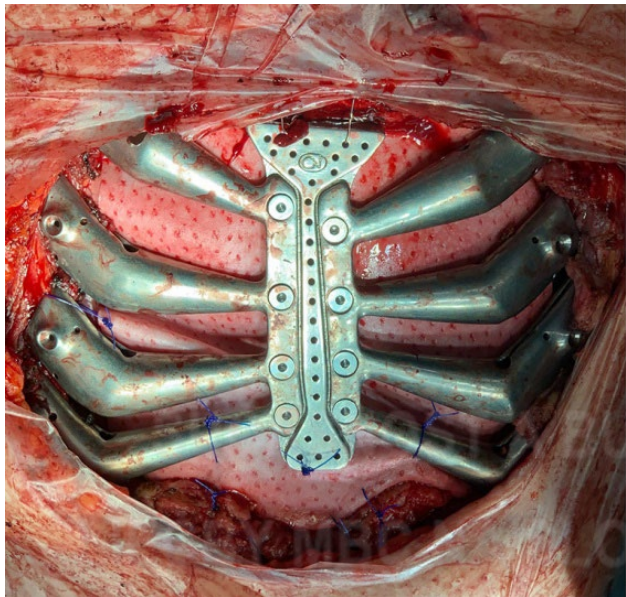
Chirurgická liečba LABC



Mastektómia + resekcia sternu, rebier, hrudnej steny + rekonštrukcia

Karcinóm prsníka - najčastejší sekundárny nádorom hrudnej kosti.
5-ročné celkové prežitie 20 % - 50 % = R0 resekcia.

- multidisciplinárne tímy – hrudný chirurg, plastický chirurg



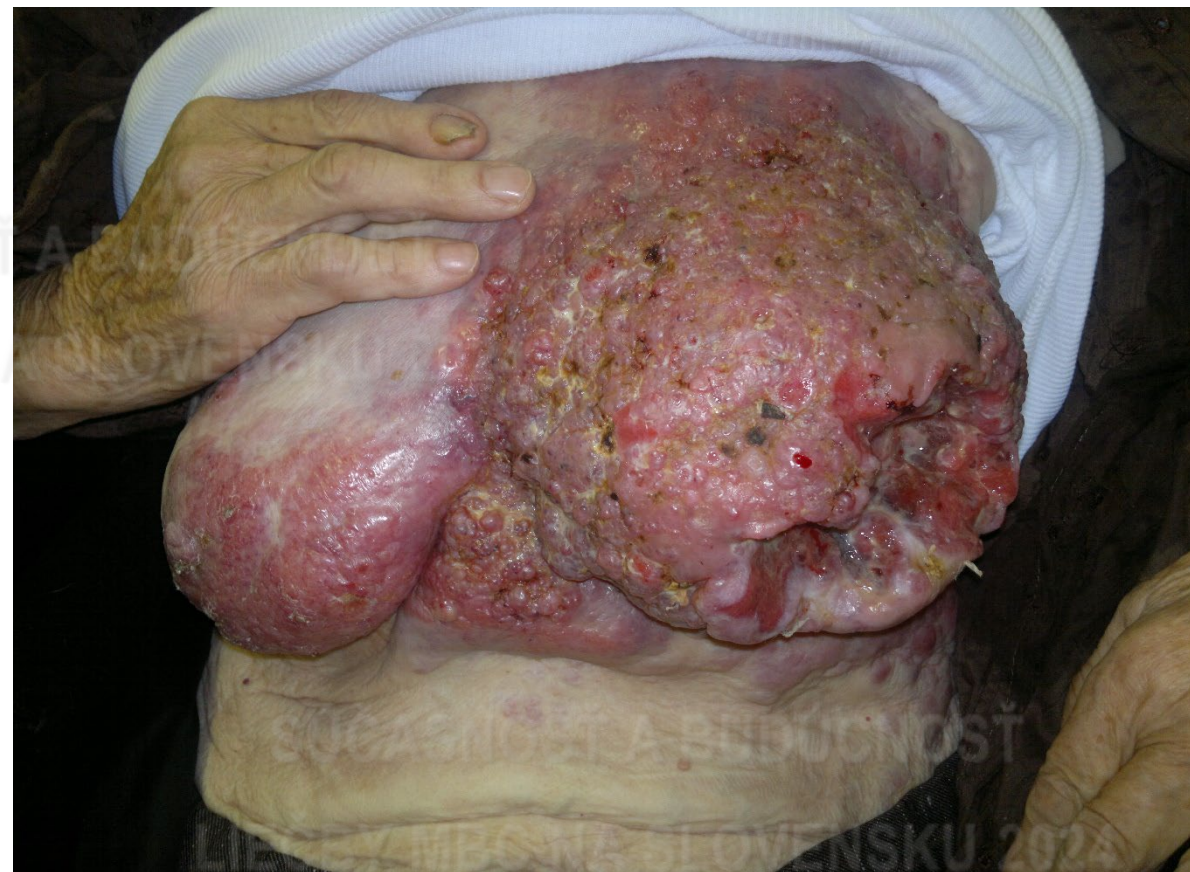
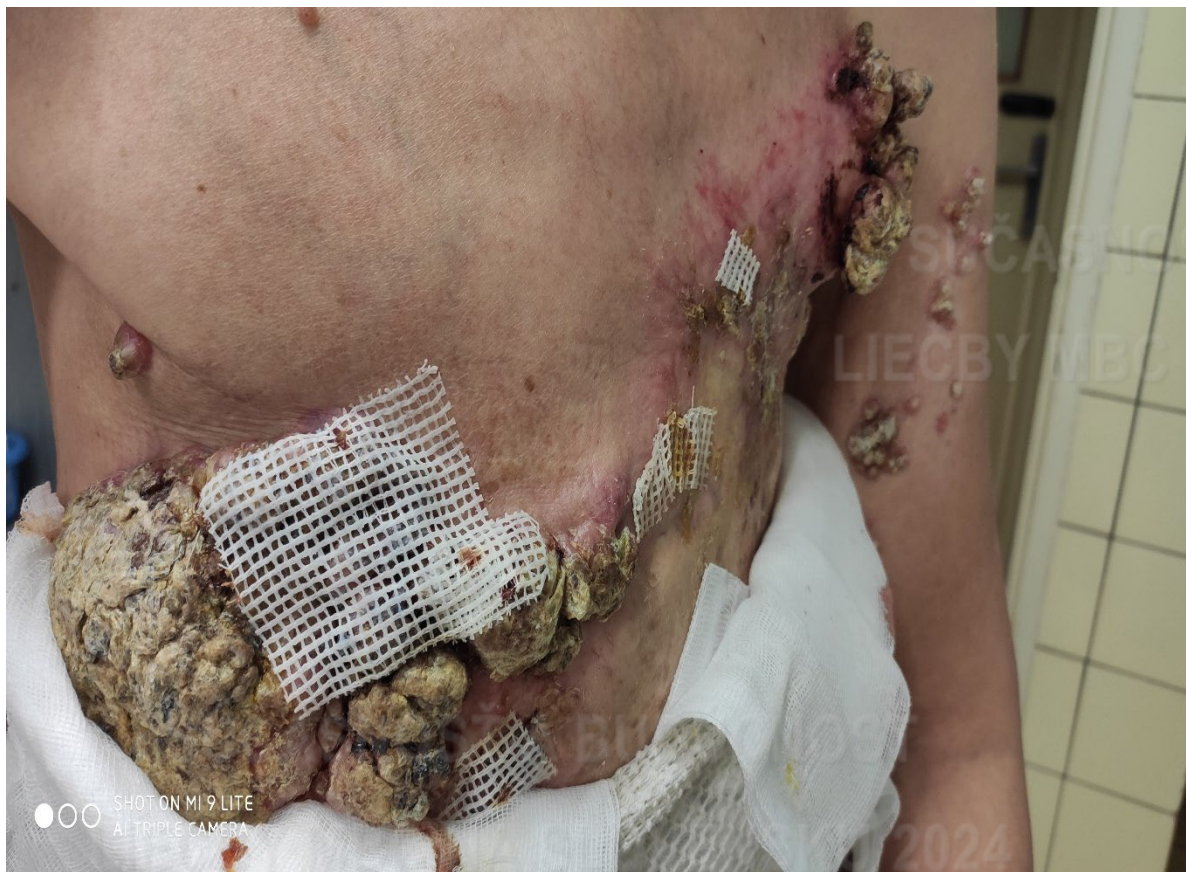
Chirurgická liečba LABC



SÚČASNOSŤ A BUDÚCNOSŤ
LIEČBY MBC NA SLOVENSKU 2024

SÚČASNOSŤ A BUDÚCNOSŤ
LIEČBY MBC NA SLOVENSKU 2024



SHOT ON MI 9 LITE
AI TRIPLE CAMERA

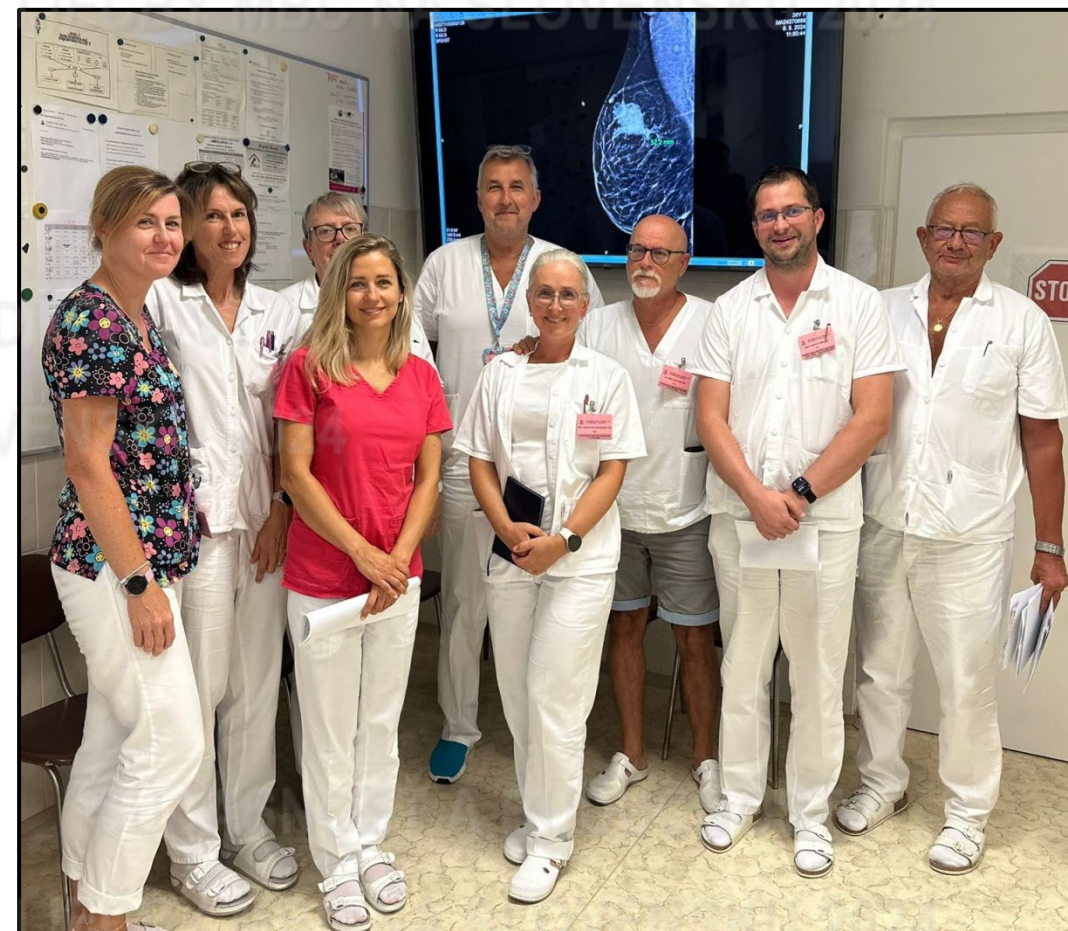

Chirurgická liečba LABC



Záver

- **Systémová terapia je pri LABC metódou voľby !**
- **MDT** - liečebná stratégia
- **Pri úspechu štandardná chirurgická liečba** (prsník záchovné OP, MAE, SLNB, TAD)
- **LABC bez možnosti systémovej liečby** chirurgia, RAT
- **Chirurg** – rozsah a spôsob chirurgickej liečby





Onkologický ústav
sv. Alžbety

ĎAKUJEM ZA POZORNOSŤ

